

Vértigo posicional paroxístico benigno

Amor Dorado, J.C.⁽¹⁾; Castiñeira Pérez, C.⁽²⁾; Costa Ribas C.⁽²⁾

(1) Servicio de Otorrinolaringología del Complejo Hospitalario Xeral-Calde. Lugo.

(2) Especialista en Medicina Familiar y Comunitaria. Servicio de Atención Primaria de Fingoi. Lugo.

CAD. ATEN. PRIMARIA 2004; 11: 171-175

DE QUE HABLAMOS

El vértigo posicional paroxístico benigno (VPPB) se manifiesta por episodios breves de sensación de giro de objetos o del cuerpo que se relacionan con los movimientos rápidos de la cabeza. Puede estar originado en cualquiera de los canales semicirculares del oído interno pero el más frecuente es el del canal posterior, siendo excepcional encontrar afectado el canal superior o el horizontal. Puede acompañarse de náuseas y vómitos pero no de clínica auditiva, como hipoacusia o acúfenos.

De forma característica se manifiesta en forma de crisis autolimitadas que van desde unos segundos hasta minutos, diarias u ocasionales. Para que el VPPB sea sintomático es necesario que la enfermedad del canal semicircular involucrado sea lo suficientemente importante y/o que el movimiento que se realiza sea lo suficientemente brusco como para desencadenar los síntomas.

Es la principal causa de vértigo en la consulta de atención primaria y representa hasta el 25% de los pacientes que consultan por este síntoma. Su incidencia se estima entre 11-64 casos por 100 000 habitantes y aunque puede aparecer en cualquier grupo de edad, es más frecuente entre los 50 y los 70 años. Cuando la causa es idiopática, es dos veces más frecuente en las mujeres que en los hombres, sin diferencias cuando su etiología es postraumática o por neuritis vestibular.

¿CUÁLES SON SUS CAUSAS?

Las dos grandes teorías actuales que tratan de explicar el origen del VPPB son:

a. Teoría de la canalitiasis. Propone que existen partículas que flotan libremente en el interior de los canales semicirculares, compuestas por un material denso que se desprenden desde el utrículo. Se desplazan con los movimientos de la cabeza, provocando un estímulo desproporcionado en el oído afectado. Es la teoría más aceptada y explicaría los fenómenos de latencia (el desplazamiento de las partículas precisa de unos segundos hasta que provoca el estímulo de las células sensoriales), agotamiento (una vez que las partículas alcanzan la porción más en declive del canal va

desapareciendo el estímulo sobre las células ciliadas) y fatiga (la repetición del movimiento genera la dispersión de las partículas que reducen el estímulo hasta su desaparición). Es la teoría que explicaría la mayoría de los VPPB del canal posterior y superior.

b. Teoría de la cúpulolitiasis. Propone que existen partículas adheridas a la cúpula de la cresta ampular, lo que le proporcionaría un mayor peso, con el consiguiente estímulo gravitacional. Con esta teoría no se puede explicar la latencia, agotamiento ni la fatiga. Sí se explican algunos de los VPPB del canal semicircular horizontal.

Estas dos teorías se basan en los hallazgos de estudios anatomopatológicos y quirúrgicos en pacientes diagnosticados de VPPB.

La mitad de los casos diagnosticados de VPPB son de causa idiopática. Cuando la etiología es conocida, lo más frecuente es que sea postraumática o infecciosa (laberintitis vírica).

Tabla 1

| Etiología del VPPB | % |
|-------------------------------|----------------------|
| Idiopática | 50 |
| Postraumática | 18 |
| Neurolaberintitis | 16 |
| Otras | 16 |
| Insuficiencia vertebrobasilar | Ototoxicidad |
| Enfermedad de Menière | Laberintitis luética |
| Reposo en cama prolongado | Otitis media crónica |
| Posestapedectomía | Miscelánea |

¿CÓMO SE DIAGNOSTICA?

El diagnóstico se basa en una clínica compatible, unida a la positividad en las pruebas diagnósticas. Dentro de estas, existen dos que se pueden realizar en la consulta y que nos identifican el canal semicircular afecto: prueba de Dix-Hallpike y prueba de rotación cefálica. Actualmente ambas pruebas son las únicas que permiten objetivar el síntoma vértigo posicional y aunque un resultado negativo no excluye la existencia de un VPPB, no podremos diagnosticarlo si alguna de las dos no es positiva en algún momento. Así mismo, nos permiten objetivar si es uni o bilateral.

Es recomendable realizar inicialmente la prueba de Dix-Hallpike y cuando ésta es negativa o el resultado de la misma nos proporciona un nistagmo horizontal puro, es necesario realizar a continuación la prueba de rotación cefálica, para completar la exploración de los canales semicirculares en las tres direcciones del espacio. (Ver algoritmo).

1.- Prueba de Dix-Hallpike. Mediante esta prueba exploramos varios canales semicirculares al mismo tiempo, el más importante es el canal semicircular posterior del mismo lado del giro cefálico, pero también incluye el canal semicircular anterior o superior del oído contrario al giro cefálico y en la mayoría de los casos el canal horizontal del mismo lado.

Se sitúa al paciente sentado en la camilla con las piernas estiradas y la cabeza girada 30° hacia el lado a explorar. Bruscamente, manteniendo esta posición, se lleva al paciente a la posición de decúbito supino con la cabeza girada y colgada del borde de la camilla, para después de 30 segundos volver a la posición de partida. En ambas posiciones, en decúbito y sentado, es necesario explorar la presencia de nistagmo. Se considera positiva, si además de acompañarse de clínica de vértigo, presenta nistagmo, cuyas características varían en función del canal enfermo:

a. Canal posterior. Después de un periodo de latencia entre 5 y 30 segundos desde que alcanza la posición en decúbito, se visualiza un nistagmo torsional, también denominado horizonte-rotatorio, que sigue el eje anteroposterior del ojo del paciente, resaltando un componente vertical superior muy llamativo. El ojo debe batir hacia el mismo lado del oído afecto (geotrópico) y se acompaña de un nistagmo vertical superior en el ojo contralateral. Al recuperar la posición sentada se objetiva un nistagmo en el ojo del oído afecto que tiene una dirección contraria a la inicial.

b. Canal anterior o superior. Se observa un nistagmo torsional en el ojo del lado del oído afecto que bate hacia ese mismo lado (ageotrópico), es decir, la batida ocular se dirige hacia el oído que nos queda más alejado del suelo, donde destaca el marcado componente vertical inferior. En

el ojo contralateral se visualiza un nistagmo vertical inferior. Dado el llamativo componente vertical inferior en ambos ojos, es preciso realizar diagnóstico diferencial de un nistagmo de origen central. Al recuperar la posición sentada se objetiva un nistagmo en el ojo del oído afecto que tiene una dirección contraria a la inicial.

c. Canal horizontal: La maniobra de Dix-Hallpike no es específica del canal horizontal, pero hasta en un 70% de los casos se observa un nistagmo horizontal puro bilateral en los dos lados explorados.

TABLA 2

Resultados de la prueba de Dix-Hallpike según el canal afecto

| Canal | Latencia | Agotamiento | Fatiga | Nistagmo ojo del lado del oído afecto | Nistagmo ojo contralateral |
|------------|--------------|-------------|--------|---|-------------------------------------|
| Posterior | Sí, segundos | Sí | Sí | Torsional geotrópico Componente vertical superior | Vertical superior |
| Superior | Sí, segundos | Sí | Sí | Torsional ageotrópico Componente vertical inferior | Vertical inferior |
| Horizontal | No | No | No | Horizontal (no siempre presente) | Horizontal (no siempre presente) |

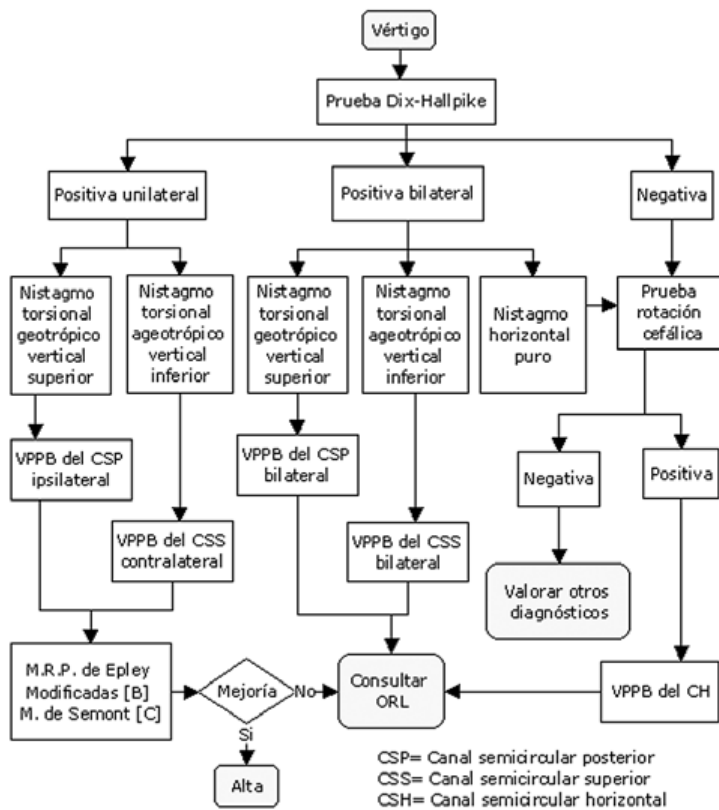
Es una prueba con una baja sensibilidad (50-88%), pero con una especificidad del 100% cuando la clínica de vértigo se acompaña del nistagmo característico de los canales involucrados.

2. Prueba de rotación cefálica. Se realiza siempre que la prueba de Dix-Hallpike es negativa o en ella se visualiza un nistagmo horizontal puro bilateral.

Con el paciente en decúbito supino manteniendo los ojos abiertos, se sujeta la cabeza con las dos manos, mirando al frente y se realiza un giro cervical rápido, primero hacia un lado para volver lentamente a la posición de mirada al frente y a continuación, desde la posición inicial, girar la cabeza bruscamente al lado contrario. En este caso nos encontraremos ante un VPPB del canal semicircular horizontal, cuyo nistagmo tendrá las siguientes características:

a. Horizontal puro, sin latencia, agotamiento ni fatiga que bate hacia el mismo lado del giro cefálico, de dirección cambiante geotrópico, ya que al girar la cabeza hacia la derecha aparece un **nistagmo** a la derecha y al girar a la izquierda se hace izquierdo. En principio el oído enfermo será el del lado donde se observa un nistagmo de mayor duración e intensidad. Para ayudar a localizar el oído enfermo, y una vez sentado el paciente en la camilla, se puede colocar la cabeza del paciente en flexión anterior cervical forzada y observar la presencia de un nistagmo que bate hacia el oído enfermo.

FIGURA 1



b. Horizontal puro, sin latencia, agotamiento ni fatiga que bate en dirección contraria al lado del giro cefálico en ambos lados, denominado de dirección cambiante ageotrópico, ya que al girar la cabeza hacia la derecha se hace izquierdo y a la izquierda se hace derecho. Para conocer el oído enfermo realizaríamos la misma prueba de flexión cervical forzada.

¿CUÁL ES EL DIAGNOSTICO DIFERENCIAL?

1. El **vértigo cervical**, también depende de la posición pero no se acompaña de nistagmo. Suele acompañarse de cervicalgia severa mientras mantiene una posición cervical forzada.
2. **Ataques isquémicos transitorios.**
3. **Neuritis vestibular**, cursa con un cuadro vertiginoso muy intenso con importante desequilibrio, de horas de duración.
4. **Lesiones del ángulo pontocerebeloso y cerebello** (tumores de fosa posterior, esclerosis múltiple o hemorragias cerebelosas) especialmente si en la prueba de Dix-Hallpike se observa un nistagmo atípico, es decir, sin latencia, ni fatiga, ni agotamiento y con un componente fundamentalmente vertical inferior que permanece mientras se mantiene la posición de hiperextensión cervical.
5. **Ortostatismo**, algunos pacientes pueden referirlo como

mareo o vértigo, refieren que ocurre siempre que se levantan, no solo por la mañana en cama y no tienen sensación de giro de objetos.

¿CUANDO DERIVAR AL ORL?

- Ante la sospecha de un VPPB bilateral tanto del canal posterior como del anterior, para completar el diagnóstico diferencial.
- VPPB rebelde al tratamiento con las maniobras de recolocación de partículas o de liberación, ya que puede deberse a que las partículas desde un canal concreto se hayan desplazado a otro canal.
- Cuando se diagnostique un VPPB del canal horizontal. Debido a que no existen estudios que demuestran cual es la maniobra más eficaz.

¿CÓMO SE TRATA?

1. **Tratamiento médico con supresores vestibulares y antieméticos.** No existen estudios que evalúen la eficacia del tratamiento médico en la curación o mejoría del VPPB. Sólo estarían recomendados en casos excepcionales, en los que se acompañen de un importante cortejo vegetativo, así como de crisis muy frecuentes y duraderas [D•].

2. **Tratamiento con maniobras rehabilitadoras o de recolocación de partículas.** Antes de decidir la maniobra o ejercicios más apropiados en cada paciente, es necesario conocer los siguientes aspectos:

- a. Diagnóstico preciso del canal semicircular y el oído afecto, ya que el tratamiento es específico de canal y lado.
- b. Valorar el grado de repercusión funcional en la vida diaria.
- c. Posibles contraindicaciones como pueden ser:
 - Cervicalgias por cervicoartrosis o hernias discales conocidas que limiten la movilidad cervical y no permitan realizar las maniobras con seguridad y comodidad.
 - Patologías que impidan sentar al paciente en la camilla.
- d. Consentimiento verbal del paciente, una vez explicados los posibles efectos secundarios, sobre todo los derivados de los síntomas vegetativos.

En función del canal afecto las maniobras para el tratamiento del VPPB se dividen en:

A- VPPB del canal posterior. Incluye las siguientes opciones:

a. *Maniobra de recolocación de partículas de Epley modificada.* Existen estudios prospectivos, aleatorizados frente a placebo o maniobra placebo y una revisión sistemática que confirman la utilidad de esta maniobra tanto en la curación como en la mejoría del VPPB [B•].

b. *Maniobra de liberación de Semont.* Los estudios que comparan la maniobra de Epley con la de Semont no demuestran resultados de curación o mejoría del VPPB [C•]. Sin embargo, la mayoría de los autores recomiendan utilizar inicialmente la de Epley modificada [D•].

c. *Ejercicios de Brandt y Daroff.* Existe un único estudio que compara los resultados de estos ejercicios frente a la maniobra de Epley modificada (ambas realizadas en el domicilio por el propio paciente), no demostrando diferencias en la curación o mejoría al mes del tratamiento inicial [D•].

B- VPPB del canal superior o anterior. Se recomienda la maniobra de Epley modificada pero considerando que el oído enfermo es el contrario al que la prueba de Dix-Hallpike es positiva [D•].

C- VPPB del canal semicircular horizontal. La maniobra de la barbaoca está indicada en aquellos pacientes en los que el nistagmus observado en la prueba de la rotación cefálica es horizontal puro geotrópico. Cuando el nistagmus observado en la misma prueba es horizontal puro ageotrópico, es decir hacia el lado contrario del giro cefálico, entonces puede estar indicada la modificación de la maniobra de la barbaoca [D•].

3. Tratamiento quirúrgico. El tratamiento quirúrgico consiste en la oclusión del canal semicircular posterior [C•], que puede ser preciso realizar en algunos casos de VPPB del canal posterior rebeldes a las maniobras de recolocación.

¿CÓMO EVOLUCIONA?

Se trata de una enfermedad benigna, ya que la mayoría de los pacientes tienden a la curación espontánea en varios meses, sobre todo en los que la clínica se debe a la afectación del canal posterior. Son frecuentes las recaídas. En los pacientes sin tratamiento, diagnosticados de VPPB del canal posterior, a los 12 meses se estima que las recaídas son del 18% y a los 3 años del 30%. En el VPPB del canal horizontal el índice de recurrencias, incluso con tratamiento de recolocación de partículas, es mayor que en los casos de VPPB del canal posterior. Por el momento, no existen estudios con las maniobras de recolocación de partículas, ni con ejercicios específicos, que evalúen a largo plazo (varios años) el índice de recurrencias, ni tampoco que

demuestren que las maniobras diseñadas para liberar los canales de las partículas, son más eficaces que el placebo. Se considera curación a la negativización de las pruebas diagnósticas específicas (Dix-Hallpike y rotación cefálica), acompañándose de la ausencia de clínica vertiginosa durante la realización de las mismas. Se denomina mejoría, a la persistencia de la clínica, aunque menos intensa, pero con pruebas negativas.

BIBLIOGRAFÍA

- Asawavichianginda S, Isipradit P, Snidvongs K, Supiyaphund P. Canalith repositioning for benign paroxysmal positional vertigo: a randomized, controlled trial, *Ear Nose and Throat J* 2000; 79:732-4, 736-7. [Medline]
- Cohen HS, Jerabek J. Efficacy of treatments for posterior canal benign paroxysmal positional vertigo. *Laryngoscope*. 1999; 109:584-90. [Medline]
- Dix MR, Hallpike CS. The pathology, symptomatology and diagnosis of certain common disorders of the vestibular system. *Ann Otol Rhinol Laryngol*. 1952; 61:987-1016. [OLDMEDLINE]
- Froehling DA, Bowen JM, Mohr DN, Brey RH, Beatty CW, Wollan PC, Silverstein MD. The canalith repositioning procedure for the treatment of benign paroxysmal positional vertigo: a randomized controlled trial. *Mayo Clin Proc*. 2000; 75:695-700. [Medline]
- Herdman SJ, Tusa RJ, Zee DS, Proctor LR, Mattox DE. Single treatment approaches to benign paroxysmal positional vertigo. *Arch Otolaryngol Head Neck Surg*. 1993; 119:450-4. [Medline]
- Hilton M, Pinder D. Benign paroxysmal positional vertigo. *BMJ*. 2003; 29; 32:673. [Medline] [Texto completo]
- Hilton M, Pinder D. The Epley (canalith repositioning) manoeuvre for benign paroxysmal positional vertigo (Cochrane Review). En: *The Cochrane Library*, Issue 4, 2003. Chichester, UK: John Wiley & Sons, Ltd. [Resumen] [Texto completo en español en: Cochrane Plus]
- Lopez-Escamez J, Gonzalez-Sanchez M, Salinero J. Meta-analysis of the treatment of benign paroxysmal positional vertigo by Epley and Semont maneuvers. *Acta Otorrinolaringol Esp*. 1999; 50:366-70.
- Lynn S, Pool A, Rose D, Brey R, Suman V. Randomized trial of the canalith repositioning procedure. *Otolaryngol Head Neck Surg*. 1995; 113:712-20. [Medline]
- Ojala M. Benign positional vertigo EBM Guidelines. [Internet]. Helsinki: Duodecim Medical Publications LTD; 17-7-2003. [Acceso 24 de marzo de 2004]. Disponible en: <http://www.ebm-guidelines.com/home.html>
- Sakaida M, Takeuchi K, Ishinaga H, Adachi M, Majima Y. Long-term outcome of benign paroxysmal positional vertigo. *Neurology*. 2003; 60:1532-4. [Medline]

- Salvinelli F, Casale M, Trivelli M, D'Ascanio L, Firrisi L, Lamanna F, Greco F, Costantino S. Benign paroxysmal positional vertigo: a comparative prospective study on the efficacy of Semont's maneuver and no treatment strategy. Clin Ter. 2003; 154:7-11. [Medline]
- Sherman D, Massoud EA. Treatment outcomes of benign paroxysmal positional vertigo. J Otolaryngol. 2001; 30:295-9. [Medline]
- Soto Varela A, Bartual Magro J, Santos Perez S et al. Benign paroxysmal vertigo: a comparative prospective study of the efficacy of Brandt and Daroff exercises, Semont and Epley maneuver. Rev Laryngol Otol Rhinol (Bord). 2001;122:179-83. [Medline]
- Yimtae K, Srirompotong S, Srirompotong S, Sae-Seaw P. A randomized trial of the canalith repositioning procedure. Laryngoscope. 2003; 113:828-32. [Medline]
- Wolf M, Hertanu T, Novikov I, Kronenberg J. Epley's manoeuvre for benign paroxysmal positional vertigo: a prospective study. Clin Otolaryngol. 1999; 24:43-6. [Medline]