

## Esquizofrenia y síndrome de Gilbert: A propósito de un caso

Sonia González Bardanca

Eva Fontela Vivanco

María José Ávila González

Carlos Vázquez Ventoso

Manuel Serrano Vázquez

Servicio de Psiquiatría. Complejo Hospitalario Juan Canalejo- Marítimo de Oza

Cad Aten Primaria  
Año 2006  
Volumen 13  
Pág. 203-205

### INTRODUCCIÓN

El Síndrome de Gilbert o Hiperbilirrubinemia Idiopática no conjugada se define como una enfermedad crónica y benigna que cursa con hiperbilirrubinemia no conjugada en ausencia de cuadros hemolíticos o cualquier otra evidencia de enfermedad hepática y no necesita ninguna intervención terapéutica.

En la literatura científica ha sido asociado a la Esquizofrenia debido al efecto neurotóxico de la bilirrubina dentro de la teoría del neurodesarrollo; los fuertes efectos antioxidantes de la bilirrubina, demostraron jugar un papel de estrés oxidativo mediador en el debut de la enfermedad psicótica.<sup>(1)</sup>

Planteamos la exposición de un caso clínico de Esquizofrenia diagnosticado tras un ingreso hospitalario en una Unidad de Agudos de Psiquiatría, su patobiografía y posterior evolución en los 3 años siguientes, que presentaba como antecedentes una esplenomegalia idiopática a estudio.

### ANAMNESIS

Hace aproximadamente 3 años, el paciente del caso que vamos a relatar tenía 16 años, hijo único, vivía con sus padres en una casa familiar (un bloque con varios pisos, donde una tía y una abuela compartían vivienda también) y estaba repitiendo 4º de la ESO.

Sus padres, deciden llevarlo al servicio de urgencias de nuestro hospital, tras comentarle al médico de Familia que lo veían triste y desmotivado, "como si estuviese deprimido y que en alguna ocasión les había hablado del suicidio". El paciente, se negaba a ir a la consulta de un especialista y les decía a los padres "no estoy loco".

Con la excusa de hacerle una analítica de sangre dados sus antecedentes de hiperbilirrubinemia, lo convencieron para acudir por urgencias ya que estaban muy preocupados; traían una nota donde su médico de cabecera solicitaba valoración psiquiátrica urgente.

Hacia meses que le notaban un comportamiento extraño, "raro", si bien, cuando se le preguntaba más concretamente, hablaban de un cambio biográfico en la conducta desde los 2 últimos años, volviéndose cada vez más introvertido y cerrado en sí mismo. En casa, hacía comentarios acerca de un profesor y sus compañeros, ya que se sentía desplazado y marginado por ellos, en alguna ocasión había comentado que "se burlaban y se reían de él". En aquel momento, los padres no le dieron importancia. Pensaron que era por la difícil edad de la adolescencia y además, este profesor había tenido problemas con otros alumnos (al parecer, los sacaba al encerado y si no sabían las respuestas a sus preguntas se metía con ellos). Decían, que progresivamente "ha ido aumentando, se ha vuelto más hermético, encerrándose en sí mismo", estaba en casa todo el tiempo, no salía, pasaba las horas viendo la TV o encerrado en la habitación, y cuando los padres le preguntaban acerca de ello decía "cada uno en su casa". A veces, jugaba con los videojuegos o con el balón rompiendo cosas por toda la casa y su habitación cada vez estaba más y más desordenada.

Los padres lo definían como un chico de carácter retraído, tímido, solitario, dócil y con pocos amigos. Últimamente, se habían agudizado estos rasgos, volviéndose más terco y autoritario.

Aludía al Show de Truman, notaba que la gente de su entorno se comportaba como si estuvieran "actuando", "como si no fuesen ellos mismos" y a veces "se sentía observado". No percibieron que hablase solo o se riese sin motivo, sino más bien pensaban que tal vez estaba triste y deprimido.

La situación se agrava en el último mes previo al ingreso, lo notaban "más inquieto, raro y extraño"; los acusaba de marginarle y manifestaba episodios explosivos extemporales de agresividad verbal hacia los padres, insultándoles sin motivo aparente y golpeando objetos cuando se le decía algo neutro "interpreta todo al revés". Los padres insistían en que saliese de casa a dar un paseo, pero "tan pronto le apeteecía como dejaba de hacerlo, y había que dar la vuelta".

Los padres se asustan y angustian en los últimos días, el paciente presentaba conductas bizarras, cada vez más desorganizadas y con comentarios incoherentes. Empieza a mezclar diversos líquidos como el beber agua con azúcar dando una explicación extravagante "estoy inventando una bebida al mezclarlo con coca-cola y lo voy a patentar". Su finalidad era buscar "una bebida energética" (mezclando tomate, aceite, agua, sal, azúcar,...), y decía "me lo voy a beber, soy de acero inoxidable y puedo con todos". En alguna ocasión ya había tomado grandes dosis de redbull con esa intención "para revitalizar".

Progresivamente inicia un rechazo a los padres, "no quiere ni vernos", "se acuesta en cama con la mirada perdida", "me irritan, no me entienden, ellos son lo peor". Ya no le fuerzan para que estudie, a pesar de que es un problema que viene arrastrando de tiempo, motivo por el que había discusiones frecuentes en la casa "pasais de mí, ya no me insistís con los exámenes, me marginais".

En las dos últimas semanas, había empezado a leer la Biblia, e insistía en temas religiosos, a pesar de que antes se definía como ateo. Decía "que se iba a morir, que se iba a tirar y que sus padres eran brujos". Debajo de su cama, había colocado un crucifijo, y se volvió a poner una cadena y un sello que tenía desde su primera comunión.

En su aseo personal había un evidente abandono, últimamente se ponía siempre la misma ropa; no se cambiaba los zapatos y presentaba un aspecto descuidado.

El día del ingreso, fue necesario reducirle y contenerle tanto mecánica como farmacológicamente, estaba agresivo, gritando contra sus padres y que finalizó con un cuadro de agitación psicomotriz. Se ingresó para filiar por posible cuadro psicótico, con la autorización de los padres, al ser menor de edad.

#### ANTECEDENTES PERSONALES Y FAMILIARES:

No antecedentes personales previos de enfermedad mental. Sus padres describen rasgos personalidad premórbida: un niño tímido, retraído, dócil con pocos amigos y solitario.

Niega consumo de tóxicos. Sus padres también niegan esa posibilidad ya que apenas hacía vida social y estaba en casa siempre.

No es alérgico a ninguna medicación conocida. Rinitis alérgica a tratamiento. Desde hace años, está siendo estudiado por Esplenomegalia Idiopática e Hiperbilirrubinemia tanto por Servicio de Pediatría, Digestivo como por Hematología. Descartada enfermedad Hepática o Hemolítica. Considerándolo Síndrome de Gilbert.

A nivel familiar, no se conocen antecedentes de interés. Dos años antes del episodio, su abuelo paterno al cual estaba muy unido, falleció. Abuela materna con Demencia.

#### EXPLORACIÓN PSICOPATOLÓGICA<sup>(2)</sup>:

En el momento del ingreso hospitalario, se encontraba vigil, consciente, orientado en tiempo, espacio, alo y autopsíquicamente, conservando intactas las funciones intelectivas superiores de memoria, concentración y cálculo.

Hiperprosexia (Bleuler hablaba más bien de una atención definida como "autismo" típico del esquizofrénico; donde la atención se polariza intensa y persistentemente hacia el intramundo, renunciando a todo interés por lo que sucede en el exterior. Esta definición está encuadrada dentro de estados de hiperalerta).

Aspecto físico que impresiona de abandono del autocuidado y aseo. Risa insulsa, pueril e inmotivada. Actitud defensiva, con tendencia a minimizar lo que se le pregunta en relación a acontecimientos relacionados. Fácilmente irritable con cierta inquietud psicomotriz. Comportamiento desorganizado. Suspiciousa.

Lenguaje empobrecido y discurso tangencial. Pensamiento incoherente, con borrosidad de los conceptos y tendencia a la perseverancia en lo formal, dada la escasez productiva y el empobrecimiento en general. Ideación centrípeta y autorreferencial, perjuiciosa, imprecisa, poco sistematizada, vaga y fragmentaria. Interpretaciones delirantes con asociaciones laxas. Memoria delirante e interpretaciones erróneas de los recuerdos.

No se objetiva alteración de la esfera sensorio-perceptiva. Reciente interés por temas esotéricos.

Sensación de miedo e inseguridad. Estado de ánimo que se podría definir como humor delirante, con vagas sospechas, temores y sensación de que algo va a suceder. Angustia elevada. Afectividad inapropiada.

Nula conciencia de enfermedad.

#### PRUEBAS COMPLEMENTARIAS:

Estudio Analítico-Hematológico: normal. Bioquímica: Bilirrubina total: 2,28; Bilirrubina directa: 0,53. CPK: 773. Resto normal, incluido transaminasas.

Orina: normal. Drogas de abuso: triaje en orina negativo.

ECG: normal.

Rx Tórax Antero-Posterior y lateral: no se aprecia enfermedad pleuropulmonar.

TAC Cerebral: sin alteraciones.

EEG: dentro de límites normales, no se registran signos focales ni actividad paroxística

#### EVOLUCIÓN DURANTE EL INGRESO:

Se le pautó risperidona a dosis de 6 mgr/día, lorazepam cada 8 horas y biperideno retard/día. Posteriormente, se asocia zuclopentixol 200mgr cada 15 días ante la persistencia de sintomatología psicóti-

ca y se reduce la dosis ansiolítica a toma nocturna. Conducta bizarra, mantiene risa extemporánea, pueril, insulsa e inadecuada con tendencia al aislamiento y comentarios incoherentes con alusiones autorreferenciales. Perplejidad en ocasiones.

### EVOLUCION EN ESTOS TRES AÑOS:

Durante los últimos años ha estado controlado ambulatoriamente con visitas cada tres meses. Su evolución ha puesto de manifiesto un deterioro conductual manifiesto con predominio de embotamiento, apatía y abulia. Pensamiento empobrecido, con facies inexpresiva así como un deterioro personal y social. La familia siente un cansancio importante, pues es consciente de su actitud pueril y regresiva, su comportamiento irresponsable, caprichoso, autoritario, repetitivo, impulsivo e impredecible. Los síntomas psicóticos positivos son ya poco relevantes, predominando su comportamiento "ilógico" para el entorno. Se ha mantenido el tratamiento al alta, reforzando la dosis de Risperidona a 9mg, pues cuando se rebaja se observa un empeoramiento.

### DIAGNÓSTICO:

Eje I: Esquizofrenia Hebefrénica. F. 20.1

Eje II: rasgos de personalidad esquizoide.

Eje III: Síndrome de Gilbert. Esplenomegalia idiopática.

### DISCUSIÓN:

El inicio precoz de esta enfermedad, con síntomas afectivos de apatía progresiva e indiferencia hacia lo demás, el comportamiento irresponsable e impredecible, predominando sobre el cuadro delirante y la evolución en poco espacio de tiempo hacia un deterioro marcado, tanto social como familiar, con conductas insulsas, bizarras y desorganizadas, apoyan el diagnóstico de Esquizofrenia Hebefrénica frente a un posible Trastorno Afectivo como previamente suponía la familia. (en la tabla 1 se indican las diferencias más relevantes).

En el debut de una Esquizofrenia Hebefrénica puede existir un predominio de clínica afectiva que rápidamente evoluciona a sintomatología negativa, los síntomas psicóticos productivos son poco prevalentes, destacando mayoritariamente la conducta desorganizada y extravagante. El tratamiento se realiza con antipsicóticos aunque la respuesta a los neurolepticos es parcial y existe una evolución inexorable hacia el deterioro y una clara ruptura biográfica previa, como observamos en el caso expuesto.

Resaltamos, en nuestro caso, una fase prodrómica con dificultad en la adaptación y el desarrollo escolar, cambio de personalidad, humor delirante, perplejidad, suspicacia, interpretaciones erróneas, sensación de que algo está cambiando, que algo pasa (la búsqueda de la explicación delirante), el abandono de los hábitos higiénicos, el aislamiento... En cierto modo, nos recuerdan a la fase de trema de Conrad<sup>(3)</sup> que citamos textualmente: "... se comporta de un modo altamente inadecuado a la situación, porque salta las barreras que nosotros los

sujetos sanos respetamos tan estrictamente...", " el humor delirante... en el trema puede adoptar el carácter de una depresión endógena...", " la desconfianza... el fondo ha adquirido propiedades enteramente nuevas, distintas... puesto que hasta entonces no necesitábamos prestarle atención...", " ..presión o tensión, ... inquietud o angustia.., alegre, animación similar a las de la esperanza... culpa y pecado, como si tuvieran pendiente un castigo o hubiesen cometido un crimen... inhibidos, desanimados, abúlicos y abandonados...".

Es importante el plantearse y detectar la posibilidad de estar ante el desarrollo de esta enfermedad, así como la necesidad de una valoración psiquiátrica cuando se presentan este tipo de síntomas clínicos.

TABLA 1

Diferencias en los síntomas afectivos en el debut de una hebefrenia frente al trastorno depresivo

	Sugiere Hebefrenia	Sugieren Depresión
Inicio	debut en adolescencia	Más frecuente en edad adulta
Clínica	Los síntomas afectivos evolucionan rápidamente a una evidente sintomatología negativa. Puerilidad, regresión, hipomimia, autismo. Delirio extravagante, distanciamiento afectivo, conducta desorganizada Inconsistente.	Sintomatología depresiva estable en el tiempo Inhibición psicomotriz. Enlentecimiento de ritmos biológicos. Delirios y alucinaciones congruentes con estado de ánimo. Consistencia.
Evolución	Ruptura biográfica. Alteración personalidad. Curso tórpido Deterioro personal social y familiar.	No alteración de la personalidad. Continuidad biográfica. Curso interepisódico con recuperación tras él.

Por último, comentar, que los pacientes con Esquizofrenia, según estudios recientes, presentan mayor incidencia de niveles más altos de bilirrubina que otros trastornos psicóticos, así como un peor pronóstico.<sup>(4)</sup> Al mismo tiempo, estudios sobre el metabolismo cerebral en estos pacientes indican cambios específicos en la intensidad de la señal en Resonancia Magnética Espectroscópica en las regiones del córtex fronto-temporal, sistema límbico y ganglios de la base (gyrus cingular anterior, córtex insular y tálamo).<sup>(5)</sup>

### BIBLIOGRAFÍA:

- 1.- Muchova L, Kraslova I et al. Gilbert's Syndrome-myths and reality. Cas Lek Cesk 2004; 143 (6): 375-80. (abstract).
- 2.- I Eguíluz, R Segarra. Introducción a la Psicopatología. Grupo Ars XXI Comunicación, 2005.
- 3.- Conrad K. La Esquizofrenia Incipiente. 1ª Edición, Fundación Archivos de Neurobiología 1997.
- 4.- Muller N, Schiller P, Ackeheil M. Coincidence of schizophrenia and hyperbilirubinemia. Pharmacopsychiatry 1991 Nov; 24(6):225-8.
- 5.- Yasukawa R, Miyaoka T et al. Proton magnetic resonance spectroscopy of the anterior singular gyrus, insular cortex and thalamus in schizophrenia associated with idiopathic unconjugated hyperbilirubinemia (Gilbert's syndrome). J Psychiatry Neurosci 2005 Nov; 30 (6): 416-22.



## Varón de diecisiete años con Odinofagia

Eugenia Méndez Estévez

Medico de familia. PAC Xinzo de Limia, Ourense

Elisa M<sup>a</sup> Ausin Rodríguez.

Medico de familia. PAC Xinzo de Limia, Ourense

Paola Quintas Lorenzo

Medico de familia. PAC Xinzo de Limia, Ourense

Cad Aten Primaria  
Año 2006  
Volumen 13  
Pág. 206-206

Varón de 17 años sin antecedentes médicos de interés que acude a PAC por presentar desde hace seis horas odinofagia y dolor centro torácico de características mecánico pleuríticas que achaca a sobre-esfuerzo después de clase de gimnasia el día previo.

A la exploración paciente tiene buen estado general, esta eupneico y afebril. Auscultación cardiopulmonar dentro de la normalidad explo-

ración otorrinolaringologica normal. A la exploración de región cervical presenta crepitación a nivel de región paratraqueal. Se solicita radiología de tórax en inspiración y espiración forzada, cuyo resultado se ve en la imagen.

Ante los hallazgos clínicos y radiológicos ¿cual es su sospecha diagnóstica?

FIGURA 1

Radiología de tórax en inspiración

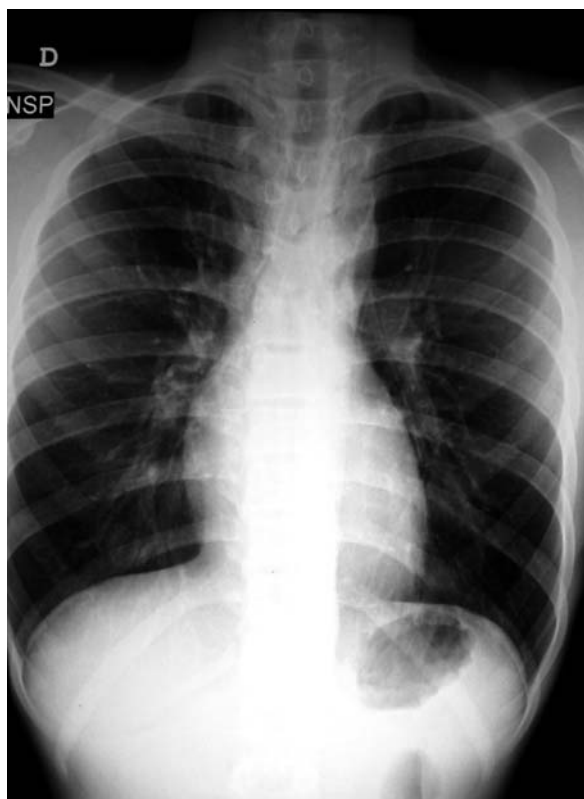
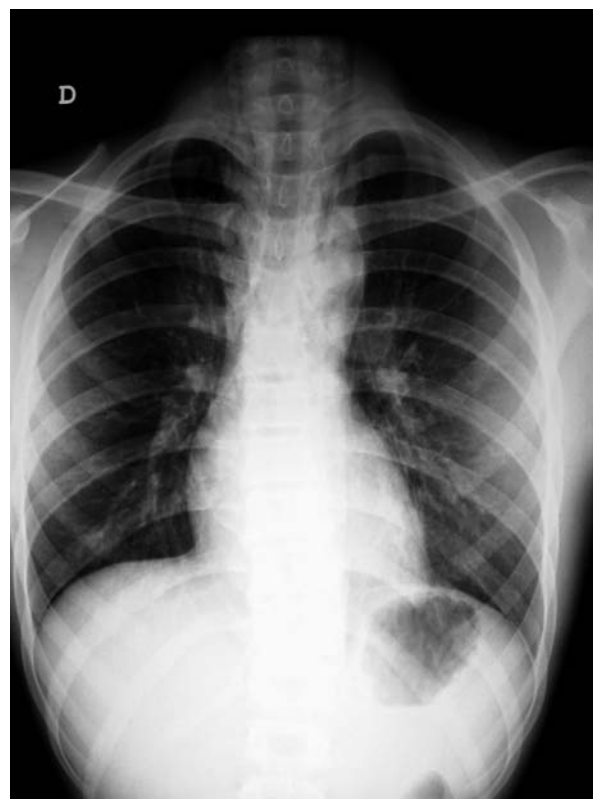

FIGURA 2

Radiología de tórax en espiración forzada



# ¡Doctor, no puedo mover las piernas!

Pichel Loureiro, A.  
R2 MFyC. C.S. de Sardoma (Vigo)

Maciñeiras Montero, J.L.  
Médico Adjunto. Servicio de Neurología H. Meixoeiro (Vigo)

Cad Aten Primaria  
Año 2006  
Volumen 13  
Pág. 207-207

Mujer de 43 años, sin antecedentes de interés. Acude a Urgencias por presentar, cuadro de 2 semanas de evolución de debilidad progresiva, que se inició en EEII y fue extendiéndose a EESS. A su llegada a Urgencias presenta imposibilidad para la deambulación y parestesias de ambas manos. No datos de fatigabilidad.

## EXPLORACIÓN

E. General: Normal.

E. Neurológica: Debilidad 3/5 en musculatura de EESS; debilidad 2/5 en musculatura de cadera y rodilla; 4/5 en musculatura de pie; de forma bilateral. Arreflexia global en EEII.

Hiporreflexia en EESS. Resto de exploración normal.

## P. COMPLEMENTARIAS

Hemograma, bioquímica, coagulación: Normal.

Análisis LCR: (ver cuadro).

TAC cerebral: Sin alteraciones significativas.

1. ¿Cuál es tu diagnóstico?
  - a. Miastenia gravis.
  - b. Sd. de Guillain-Barré.
  - c. Botulismo.
  - d. Esclerosis lateral amiotrófica.
  
2. ¿Cuál de los siguientes opciones determina más el pronóstico?
  - a. Realización de una RMN.
  - b. Determinación de células y proteínas en LCR.
  - c. Estudio electrofisiológico.
  - d. Aparición de insuficiencia respiratoria.

### LIQ. CEFALORRAQUÍDEO

Hematíes	270 unid.
Leucocitos	1 unid.
Glucosa	79 mg/dl
Proteínas	81 mg/dl



Cad Aten Primaria  
Año 2006  
Volumen 13  
Pág. 208-208

## A propósito de un cólico renal

Dra. Ana Isabel García Fernández  
Médico Familia Centro de Salud de Moeche, Área Sanitaria de Ferrol.

Dr. Manuel Abuin Rodríguez  
Médico Familia Centro de Salud de Narón, Área Sanitaria de Ferrol.

Dra. Mercedes Ferreira Bouza  
Médico de Familia Centro de Salud de Cariño, Área Sanitaria de Ferrol.

Dra. M. José Bartolomé Domínguez  
Médico de Familia Centro de Salud Fontenla Maristany. Área Sanitaria de Ferrol.

Paciente mujer de 61 años.

### ANTECEDENTES PERSONALES:

HTA, rotura del manguito de rotadores, melanoma de extensión superficial en pierna derecha (ya extirpado: estadio 0, Clark I).

### ENFERMEDAD ACTUAL:

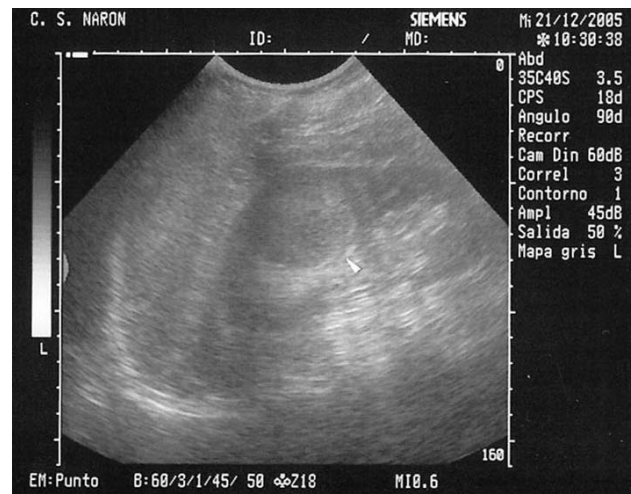Paciente que acude a urgencias, por dolor en fosa lumbar izquierda, que se cataloga como cólico renal y se trata con analgesia habitual. Posteriormente acude a consulta por el mismo motivo, la analítica, bioquímica, hemograma, TSH, y orina son normales.

Se le realiza una ECO abdominal en la que se aprecia la siguiente imagen:

¿Cuál es tu sospecha clínica?.

### FIGURA

ECO abdominal





## RESPUESTA CASO CLÍNICO

### VARÓN DE DIECISIETE AÑOS CON ODINOFAGIA

#### DIAGNOSTICO

En la radiografía de tórax se aprecia presencia de aire a nivel de mediastino así como aire alrededor de las estructuras cervicales por lo que paciente es diagnosticado de Neumomediastino y enfisema subcutáneo secundario.

#### EXPLICACION FINAL

La presencia de aire en el espacio mediastínico se puede deber a varias causas:

- Esontáneo (el mas frecuente) por accesos de tos, vómitos, actividades físicas con esfuerzo, maniobras de Valsalva.
- Secundario: perforación esofágica, laparoscopia, fracturas cigomático maxilar.
- Traumático: traumatismos torácicos contusos, barotrauma.

El cuadro clínico que se presenta es: dolor torácico subesternal, disnea, cianosis, enfisema subcutáneo en cuello, disfonía, odinofagia. A la exploración clínica podemos encontrar crepitación mediastínica sincrónica con latido cardiaco que se conoce como signo de Hamman, ingurgitación venosa en cara y cuello, enfisema subcutáneo en región de cuello, área supraclavicular o extenderse a axila.

El diagnóstico se realiza mediante radiología torácica.

El tratamiento es conservador en caso del espontaneo con reposo controles radiológicos.

La evolución es benigna y autolimitada.

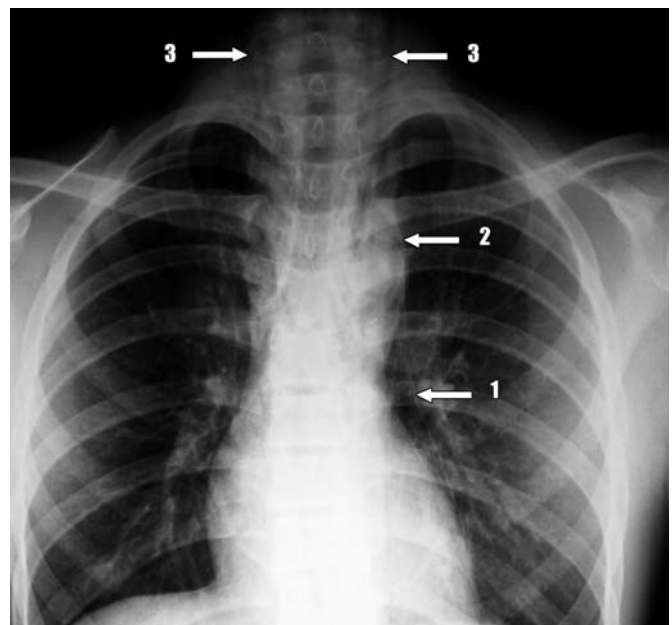
En nuestro caso clínico la causa probable fue un esfuerzo físico. Se

derivo para ingreso hospitalario con buena evolución de cuadro después de tratamiento conservador.

#### BIBLIOGRAFIA

- Manual de protocolos y actuación en urgencias. Complejo hospitalario de Toledo Edición 2005.
- Farreras, Rozman. Medicina interna. Ed. Mosby/Doyma. 25ª edición.
- Braunald, E; Fauci, A; Kasper, D; Hauser, S. Harrison principios de medicina interna. 15ª ed. Madrid: Mc GrawHill 2002.
- Guía de actuación en atención primaria 2ª edición. Sociedad española de medicina familiar y comunitaria.

#### FIGURA



La radiografía posteroanterior de tórax revela una opacidad lineal groseramente paralela al borde cardíaco izquierdo (flecha 1), que representa la pleura mediastínica desplazada lateralmente, visualizándose además gas alrededor del arco aórtico (flecha 2) y líneas radiolucientes compatibles con enfisema subcutáneo, que se extienden a la región cervical (flechas 3).

## RESPUESTA CASO CLÍNICO

### ¡DOCTOR, NO PUEDO MOVER LAS PIERNAS!

#### Pregunta 1:

La correcta es el Sd. de Guillain-Barré al tratarse de un cuadro de debilidad progresiva de patrón ascendente simétrico asociado a arreflexia con disociación albúmino-citológica en LCR. (ver resultado análisis LCR).

Líquido cefalorraquídeo	Valores del paciente	Valores normales
Hematíes/mm <sup>3</sup>	270 unid/mm <sup>3</sup>	0 unid/mm <sup>3</sup>
Leucocitos/ mm <sup>3</sup>	1 unid/mm <sup>3</sup>	1 - 5 unid/mm <sup>3</sup>
Glucosa (mg/dl)	79 mg/dl	50 - 85 mg/dl
Proteínas (mg/dl)	81 mg/dl	10 - 35 mg/dl

La miastenia se caracteriza por fatigabilidad, los síntomas iniciales suelen ser diplopía y ptosis, y no se alteran los reflejos osteotendinosos.

El botulismo suele cursar con sintomatología digestiva y afecta con frecuencia la musculatura ocular.

La ELA tiene afectación asimétrica, de predominio distal y evolución más lenta.

#### Pregunta 2:

La correcta es Aparición de insuficiencia respiratoria, ya que la debilidad ascendente puede afectar a la musculatura del tronco necesitando el paciente respiración asistida. Alrededor de un 30% de los pacientes la necesita.

## REVISIÓN:

El Sd. de Guillain-Barré consiste en una parálisis ascendente simétrica progresiva de curso agudo-subagudo (de 1 a 4 semanas para alcanzar la clínica máxima). La debilidad suele ser mayor a nivel proximal que distal. Los reflejos son hipoactivos o están abolidos y la afectación sensitiva suele ser leve, no siendo objetiva en la mayoría de los casos. En ocasiones hay afectación de pares craneales sobre todo el facial, así como disfunción del sistema autonómico (inestabilidad de la presión arterial, arritmias,..).

En 2/3 de los casos al cuadro neurológico le precede clínica infecciosa digestiva o respiratoria.

Al diagnóstico se llega por la clínica de debilidad ascendente asociada a arreflexia junto con disociación citoalbuminológica en LCR. El estudio neurofisiológico muestra un trastorno desmielinizante. El tra-

tamiento de elección es la plasmaféresis o las inmunoglobulinas intravenosas. Además es fundamental prestar especial atención a la aparición de insuficiencia respiratoria y la posible disautonomía cardiovascular, que requiere ingreso en cuidados intensivos.

La mayoría se recuperan, aunque hay 2-4% de mortalidad y un 3% de recurrencias.

## BIBLIOGRAFÍA:

1. Marquez Infante. Continua Neurológica: Enfermedades neuromusculares. Barcelona. Ars Médica; 2005. Pag. 73-81.
2. Ahya, Flood, Paranjothi. El Manual Washington de Terapéutica Médica 30 Ed. Lippincott Williams and Wilkins. Pag 531-2.
3. Grau Veciana, Escartín Siquier. Manual del Residente de Neurología. Sociedad Española de Neurología; 2000.
4. Harrison. Principios de Medicina Interna. Ed. McGraw-Hill. 2002. 15ª Edic.

## RESPUESTA CASO CLÍNICO A PROPÓSITO DE UN CÓLICO RENAL

Por medio de la ecografía, en el riñón izquierdo apreciamos una masa hiperecogénica (de mayor ecogenicidad que la corteza renal y menos ecogénica que la pelvis renal), bien delimitada, de 4x4 cm de tamaño y que distorsiona el contorno renal.

Se sospecha un hipernefroma y se envía a cirugía, donde se le practica una nefrectomía izquierda, que confirma el diagnóstico.

## DISCUSIÓN

El carcinoma renal es una lesión potencialmente curable, por eso es importante el diagnóstico precoz del mismo. Las pruebas de imagen son esenciales en este caso.

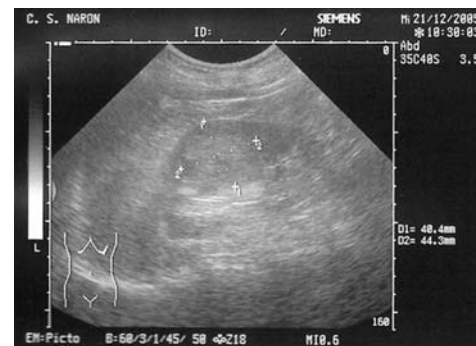Comparando la eficacia de las distintas pruebas de imagen, hay diferencias significativas, para la detección de masas renales, entre el TC y la RM y la ECO.

Se ha comprobado que el TC y la RM son altamente específicos y sensibles para la detección de cualquier masa renal, más que la ecografía, ya que en esta se interpone con frecuencia el contenido del aparato digestivo.

Sin embargo la ecografía es un método barato, no invasivo y con bajo riesgo. Con el que se puede diagnosticar y diferenciar las masas renales más frecuentes. Un carcinoma se observa como una masa de ecogenicidad variable sólida que distorsiona la arquitectu-

## FIGURA

ECO abdominal



ra renal, a diferencia de un angioliopoma que es una masa hiperecogénica en el que se ve una morfología vascular. En Atención Primaria es una herramienta de gran utilidad y que nos permite diagnosticar precozmente posibles lesiones renales.

## BIBLIOGRAFÍA

- Byung Kwan Park, Seung Hyup Kim, Hyuck Jae Choi. "Characterization of renal cell carcinoma using agent detection imaging: Comparison with Gray-Scale US". Korean J Radiol 2005; 6:173-178.
- S.M. Ribeiro, S.A. Ajzen, J.C.S. Trindade. "Estudo comparativo dos métodos de ultrasonografia, tomografia computadorizada e resonancia magnética no estadiamento e invasao das estruturas adyacentes por tumores renais". Rev Assoc. Med Bras vol 47 nº3. Sau Paulo July/Sept 2001.
- Zagoria RJ, Dyer RB, Wolfman NT, Hin GC, Chen YM. "Radiology in the diagnosis and staging of renal cell carcinoma". Crit Rev Diagn imaging 1990; 31(1): 81-115.