

Quiste triquilémico en coiro cabeludo: cirurxía minimamente invasiva

Rial Rama, F.¹; Zardoya Cabo, E.²; Fernández Rodríguez, V.³

1- Médico de Familia, Centro de saúde de Elviña - Mesoiro, A Coruña (España). 2- MIR 3 Medicina Familiar e Comunitaria, Cento de saúde de Elviña - Mesoiro, A Coruña (España). 3- Médico de Familia, Centro de Saúde Elviña - Mesoiro. A Coruña (España)

CAD. ATEN. PRIMARIA 2005; 12: 216-218

A) TÉCNICA

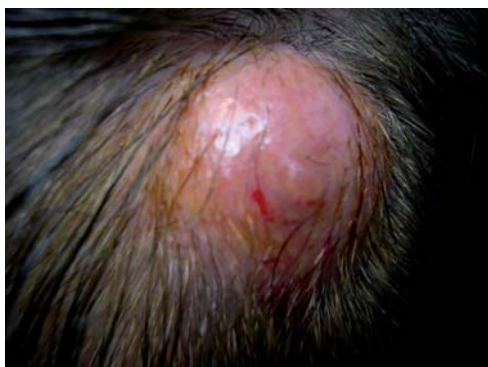Cirurxía minimamente invasiva.

B) PROCEDEMENTO

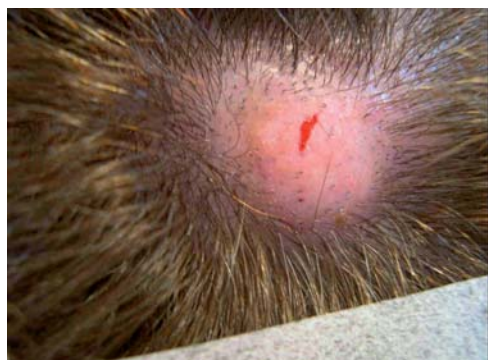1. RASURADO LOCAL.

Realízase un rasurado de mínima extensión de entre 1 e 1.5 cm sobre todo na zona central da lesión.

FIGURA



FIGURA



2. DESINFECCIÓN DA ZONA.

Aplicación de povidona iodada local na zona previamente rasurada.

3. ANESTESIA LOCAL.

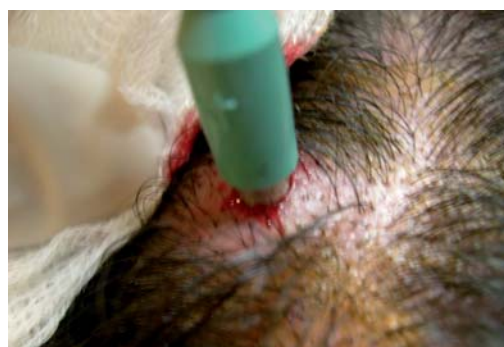
Infiltración do anestésico local (Scandinibsa ao 2%) tras aspirado para descartar localización nun vaso, na zona rasurada sen puncionar o quiste.

4. PAÑEADO ESTÉRIL DA ZONA.

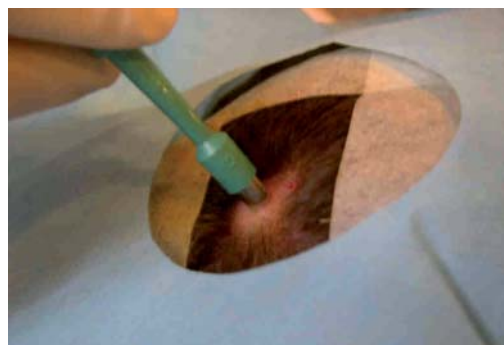
5. PUNCH.

Perfórase a cápsula do quiste a través da zona rasurada cun punch de 5, 6 ou 8 mm exercendo tensión perpendicular ás liñas de tensión cutánea.

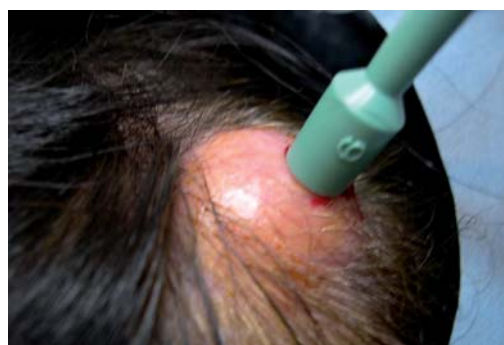FIGURA



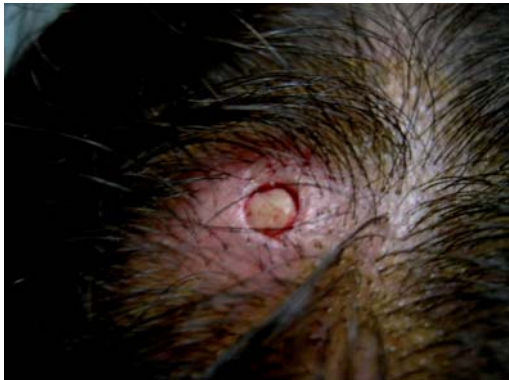FIGURA



FIGURA



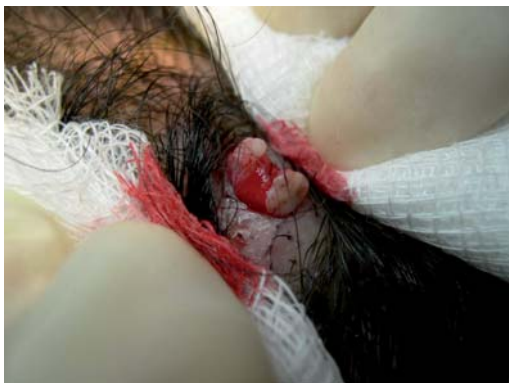FIGURA



6. VACIADO.

Faise vaciado por expresión do contido do quiste.

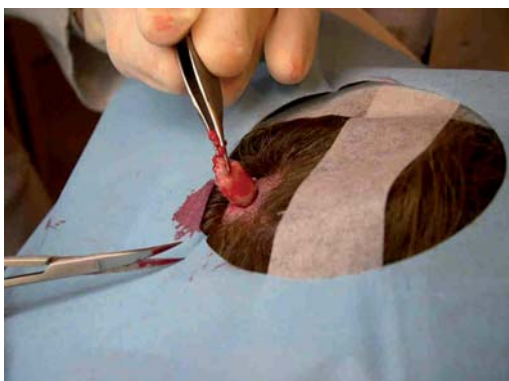
FIGURA



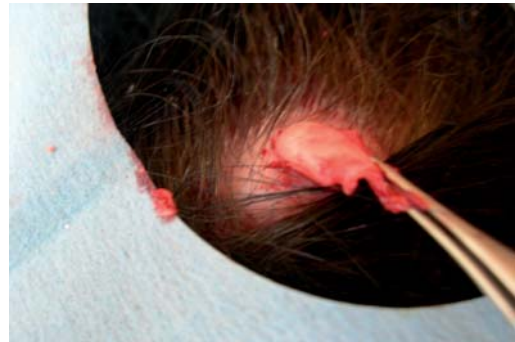7. CLAMPADO DA CÁPSULA CON PINZA E DESPEGAMENTO DA MESMA CON AXUDA DE TESOIRA CURVA DE PUNTA ROMA.

8. TRACCIÓN E EXTRACCIÓN DA CÁPSULA.

FIGURA



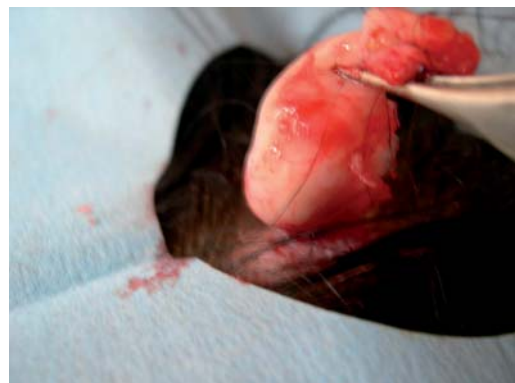FIGURA



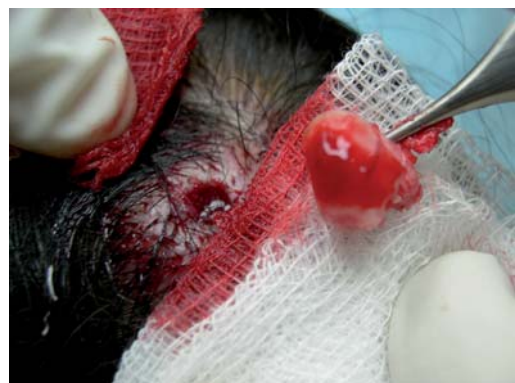9. COMPROBACIÓN DA INEXISTENCIA DE CÁPSULA NO INTERIOR DA CAVIDADE.

10. ENVÍO DA MOSTRA A ANATOMÍA PATOLÓXICA.

FIGURA



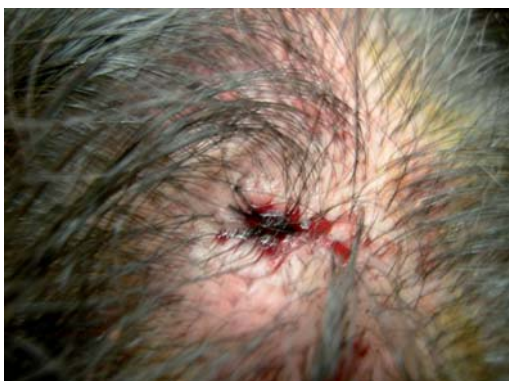FIGURA



11. LAVADO DA CAVIDADE CON SUERO E Povidona IODADA.

12. SUTURA E PECHE CON UN OU DOUS PUNTOS DE SEDA 3/0.

FIGURA



13. APLICACIÓN EXTERNA DE POVIDONA IODADA.

14. APLICACIÓN EXTERNA DE NOBECUTAN®.

15. REVISIÓN DA FERIDA EN 24 HORAS.

16. RETIRADA DOS PUNTOS AOS SETE DÍAS.

C) VENTAXAS DA CIRURXÍA MINIMAMENTE INVASIVA:

- Extracción de formacións quísticas de varios centímetros a través dun orificio de mínimas dimensións.

- Sangrado mínimo, casi inexistente, a pesar de estar traballando en cuero cabelludo (con importante vascularización), debido a que estamos dentro da cavidade, non sendo preciso a ligadura de vasos.
- Rápidez no procedemento: Optimízase o tempo en relación á técnica clásica que precisaría tres veces máis tempo para ser levada a cabo.
- Postoperatorio sen incidencias dado que non foi preciso incisión ampla no tecido nin manipulación subquística do mesmo.
- É aplicable a quistes epidérmicos doutras localizacións sempre e cando éstos non sufriran procesos inflamatorios previos (non adherencias capsulares). Un dato exploratorio útil neste sentido, será o desprazamento do quiste debaixo da epidermis sen ningunha limitación. Neste caso, a incisión co punch deberá estar centrada polo poro do quiste.

BIBLIOGRAFÍA:

- 1- Ikizoglu G, Kaya TI, Tursen U, Baz K. The use of the free dissector for the removal of trichilemmal cysts. Int J Dermatol. 2003 May; 42(5):: 405-7.
- 2- Non existe máis bibliografía publicada sobre a técnica, só sobre casos clínicos.