

## ECOMATRIX: Mujer premenopáusica con hemorragia uterina anormal

Dr. Vicente Fernández Rodríguez<sup>1</sup>, Dra. Dolores Gomez-Ulla Astray<sup>2</sup>

<sup>1</sup>Médico de Familia. Centro de Saúde Os Rosales. A Coruña

<sup>2</sup>MIR Medicina de Familia. Centro de Saúde Os Rosales. A Coruña

Cad Aten Primaria  
Ano 2012  
Volume 18  
Páx. 43-43

Paciente de 49 años, G3P3A0, que consulta por menometrorragias de un año de evolución.

La exploración ginecológica con toma citológica no muestran hallazgos relevantes.

Se realiza ecografía endovaginal en el Centro de Salud.

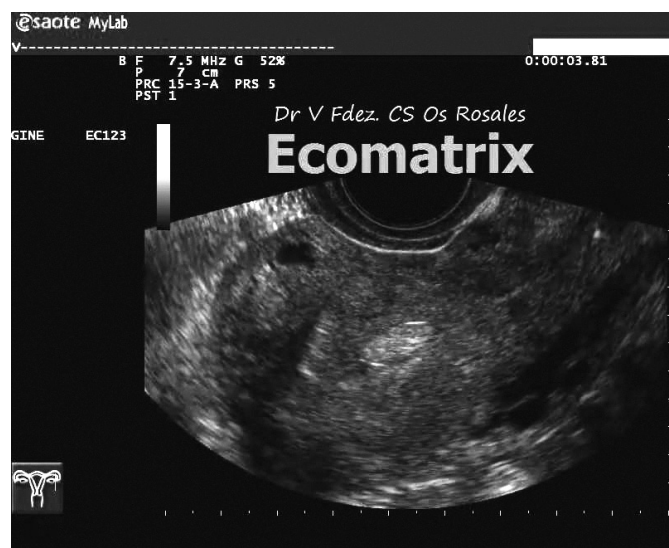


FIGURA 1

Ecografía endovaginal

1. ¿Cuál es tu sospecha diagnóstica?
2. ¿Cuál es la prueba de confirmación?
3. ¿Cuál es el tratamiento de elección?

### Correspondencia

Vicente Fernández Rodríguez  
Email: vicente.fernandez.rodriguez@sergas.es

