

ECOMATRIX: Paciente de 79 años con dolor abdominal difuso y distensión abdominal

Vicente Fernandez Rodriguez¹, Isabel Angel Barba¹, Luis Casal Mendez¹, Dolores Gomez-Ulla Astray²,
Maria José Cabra Bellido²

¹ Médico de Familia. Centro de Saude Os Rosales. A Coruña

² MIR Medicina de Familia. Centro de Saude Os Rosales. A Coruña

Cad Aten Primaria
Ano 2011
Volume 18
Páx. 128-128

Varón de 79 años, obeso, con antecedentes de EPOC, HTA y cardiopatía hipertensiva, FA con anticoagulación oral, y prótesis de cadera izquierda.

Consulta por dolor abdominal difuso y distensión abdominal de 24 h de evolución. No refiere fiebre, clínica miccional ni cambios en el ritmo deposicional.

La exploración física muestra un paciente obeso, con hipofonesis generalizada en la auscultación pulmonar y con un abdomen globuloso y timpánico, ligeramente doloroso a la palpación de manera difusa. En miembros inferiores presenta edema maleolar y pretibial bilateral discreto.

Dada la patología del paciente y la inespecificidad del dolor y de los signos exploratorios abdominales se pauta diurético de asa y se programa al paciente para realizar ecografía abdominal a fin de descartar la presencia de IC derecha/ascitis.

En la ecografía abdominal realizada al día siguiente se observan las siguientes imágenes en FID.

¿Cuál es tu sospecha diagnóstica?



A solución do caso coas fotos e vídeos están na web:
www.agamfec.com

Correspondencia

Vicente Fernández Rodríguez
Email: Vicente.fernandez.rodriguez@sergas.es

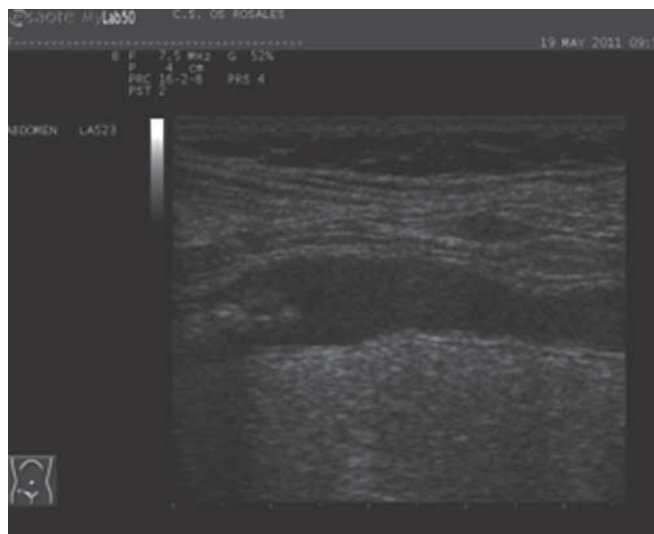


FIGURA 1: Eco

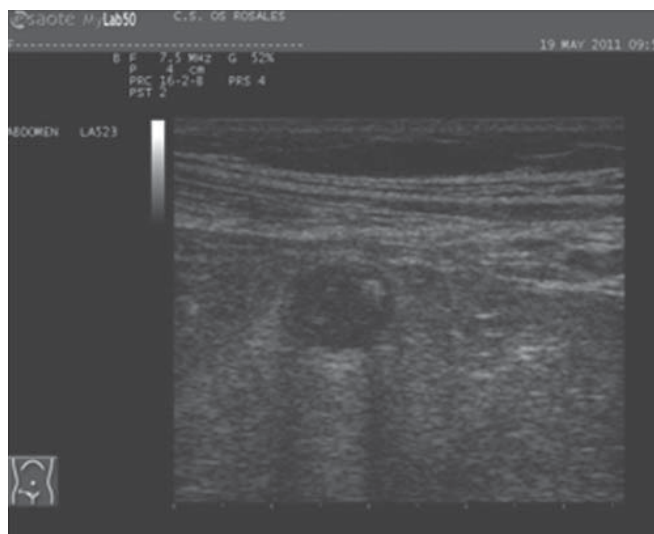

FIGURA 2: Eco