Cad Aten Primaria
Ano 2014
Volume 20
Páx. 249

Calcinosis cutis

Do Muiño Joga, M; Méndez Bustelo, MJ; Fernández Fernández, MV

Unidad de Atención Primaria de Oroso

Palabras clave: *Calcinosis, calcificación, úlcera.*

Mujer de 82 años con antecedentes de HTA, insuficiencia vascular cerebral y artropatía degenerativa con prótesis de rodilla desde hace 4 años.

Acude a la consulta de enfermería por presentar una úlcera cutánea (figura 1) a nivel pretibial derecha de semanas de evolución. La paciente no refiere traumatismos previos y los pulsos periféricos están presentes y son simétricos.

FIGURA 1: Úlcera tibial

Se realizan curas con desbridamiento cortante, colagenasa y apósitos hidrocoloides presentando evolución tórpida. Unas semanas después se extraen del lecho de la úlcera dos cuerpos extraños amarillentos, de consistencia dura, redondeados de unos 2 mm de diámetro (figura 2)

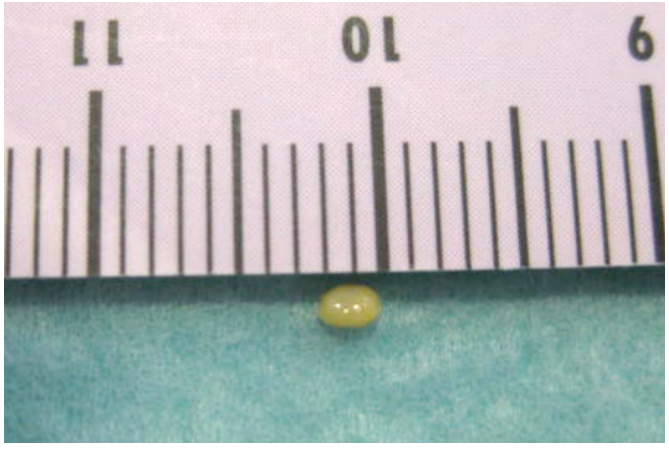

FIGURA 2: material cálcareo extraido del lecho ulceral

Se realiza radiografía de la extremidad afecta, observándose múltiples calcificaciones subcutáneas y de trayectos vasculares. Se revisan radiografías previas y comprueba que estas calcificaciones ya estaban presentes (figuras 3 y 4).

Se solicita analítica general con función renal, y autoanticuerpos. Todos los resultados fueron normales. En el estudio ecográfico se observan múltiples imágenes puntiformes a nivel subcutáneo con sombra acústica posterior (figura 5)

¿Cuál es su diagnóstico?

- Ulcera vascular
- Flebolitos
- Calcinosis cutis
- Cisticercosis
- Calcifilaxia

CALCINOSIS CUTIS

La calcificación o calcinosis es una patología benigna caracterizada por depósitos de sales insolubles de calcio en forma de hidroxiapatita o de fosfato cálcico amorfo en tejidos blandos. Cuando estos depósitos se producen en la piel y tejido celular subcutáneo hablamos de calcinosis cutis1 (descrito por Virchow en 1885).

Generalmente, es subclínica pero en ocasiones pueden existir tumefacciones dolorosas o incluso ulceradas, con drenaje de material calcáreo, que pueden sobreinfectarse. Etiopatogénicamente, se clasifica en: calcificación distrófica, metastásica, iatrogénica, idiopática y calcifilaxia

Correspondencia
María José Méndez Bustelo
Centro de Saúde de Oroso
Camiño inglés nº 3, 15888-Sigüeiro (Oroso)
Tel 981 694 731

FIGURA 3: Radiografía de 2008

FIGURA 4: Radiografía de 2013

La calcificación distrófica1-4 es la forma más frecuente de calcinosis y es la que aparece en los tejidos previamente dañados sin anormalidades metabólicas sistémicas en la regulación del calcio. Las agresiones que predisponen a la calificación del tejido incluyen la alteración estructural del tejido, la hipovascularización, la hipoxia, los cambios relacionados con la edad y los determinantes genéticos de cada individuo. Así se ha señalado una mayor predisposición a las calcificaciones distróficas en pacientes diabéticos debido a las alteraciones funcionales y estructurales en el colágeno y la elastina que producen un engrosamiento de la piel.

Hoy en día no se conoce con exactitud el mecanismo primario que explica la formación de las calcificaciones en estos tejidos desvitalizados, pero existen diversas hipótesis. Se ha postulado la participación de moléculas de adhesión como la osteopontina, la sialoproteina, fibronectina, o el factor de necrosis tumoral 3. El hecho de que los depósitos minerales se produzcan en las zonas más afectadas durante la fase aguda de la enfermedad puede indicar que la calcinosis es un proceso de cicatrización . La mayoría de la veces las lesiones se presentan de forma localizada en zonas dañadas5-8 por procesos inflamatorios (acné, cicatrices, picaduras, insuficiencia venosa crónica…), infecciosos (oncocercosis, cisticercosis, filariasis..), traumatismos repetidos , neoplasias benignas (pilomatrixoma, quiste epidérmico, lipoma…)o malignas (liposarcomas, carcinomas basocelulares…) hablando, en estos casos, de calcinosis circunscrita. Pero también pueden aparecer lesiones generalizadas en pacientes con enfermedades del tejido conectivo4 como el Síndrome de CREST, esclerodermia, dermatomiositis y más raramente, en lupus eritematoso sistémico denominándose calcinosis universal.

La calcinosis metastásica7 se presenta sobre tejidos sanos en patologías que cursan con elevaciones crónicas del producto fosfo-

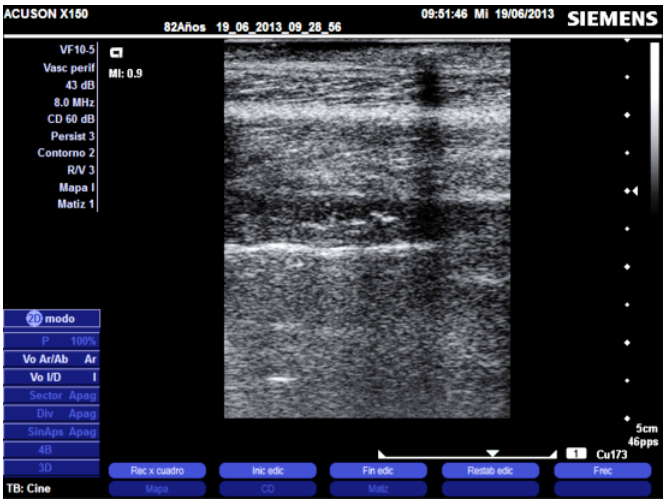

FIGURA 5: Ecografía de tejidos blandos

calcico, apareciendo cuando este producto es superior a 70 mg2/dl2 como en el hiperparatiroidismo primario o secundario, insuficiencia renal crónica, enfermedad ósea de Paget, sarcoidosis, hipervitaminosis D y síndrome de la leche y álcalis. La calcificación es generalmente extensa y afecta predominantemente vasos sanguíneos, riñones, pulmones y mucosa gástrica.

Un caso especial lo constituye la calcinosis tumoral familiar1, que es una enfermedad autosómica recesiva, descrita por primera vez en 1899, que se caracteriza por elevada concentración de fosfato en plasma, una reabsorción tubular de fosfato elevada y cifras normales o elevadas de 1,25-(OH)2D3. Recientemente se han descrito mutaciones en el gen que codifica el factor 23 del crecimiento del fibroblasto (fibroblast growing factor 23 [FGF-23]), una proteína reguladora del fosfato, como causantes de esta rara enfermedad. Clínicamente se manifiesta con masas calcificadas periarticulares, con predilección por las grandes articulaciones como las caderas o los hombros.

Mención especial merece la calcifilaxia9 también conocida bajo los términos de "síndrome de gangrena urémica", "arteriolopatía calcificante urémica" o "paniculitis calcificante" que, si bien se incluía dentro de las calcinosis metastásicas, en la actualidad se considera una entidad con características propias. Afecta al 1-4% de pacientes con insuficiencia renal crónica, aunque también se ha visto en pacientes con neoplasias, enfermedad inflamatoria intestinal o hiperparatiroidismo primario. Se caracteriza por la calcificación de las paredes de pequeñas arteriolas de la piel con fibrosis endovascular y trombosis, lo que produce isquemia del tejido celular subcutáneo con dolor intenso, necrosis y ulceración cutánea. Se presenta en forma de nódulos o placas violáceas muy dolorosas sobre un eritema moteado parecido a la lívedo-reticularis, que evoluciona a úlceras necróticas. La presencia de pulsos periféricos ayuda a distinguir la calcifilaxia de la enfermedad aterosclerótica periférica.

Las calcificaciones cutáneas iatrogénicas1 se asocian a procedimientos invasivos como la administración endovenosa de soluciones de calcio y fósforo, sobre todo cuando hay extravasación, y algunos fármacos como la heparina cálcica. También existen comunicaciones de calcinosis cutánea después de realizar técnicas electrofisiológicas con geles que contienen calcio.

La calcinosis idiopática aparece en personas sanas, sin alteraciones tisulares, y con concentraciones séricas de calcio y fosfato en los límites normales. En estos pacientes es obligado un estudio exhaustivo para descartar enfermedades del tejido conectivo o anomalías metabólicas, antes de establecer un diagnóstico definitivo de calcinosis idiopática1. Dentro de las calcinosis idiopáticas se distinguen varias entidades: nódulos subepidérmicos calcificados de Winer, nódulos calcificados idiopáticos del escroto y calcinosis cutis miliar en síndrome de Down

La calcinosis cutis generalmente es un proceso benigno y progresivo cuyos síntomas van a depender de la patología subyacente y de la extensión y ubicación de la calcificación cutánea, pudiendo comprometer también articulaciones, músculos y vísceras. A la inspección se pueden observar pápulas, placas o nódulos blanquecinos duros que, con frecuencia, se ulceran espontáneamente exudando un contenido blanquecino-amarillento o se sobreinfectan. Esta calcificación subcutánea puede hacerse visible en el caso de que el paciente presente una herida abierta, afectando además negativamente a la cicatrización de la misma, ya que estos focos de calcificación actuarán como un cuerpo extraño despertando y perpetuando la respuesta inflamatoria en la zona.

Para determinar la existencia del trastorno subyacente se requiere una anamnesis minuciosa y una analítica general, incluyendo función renal, metabolismo calcio-fosforo y marcadores de procesos autoimunes. En las pruebas de imagen se objetivan las calcificaciones a nivel de la dermis e hipodermis. El diagnóstico definitivo es histopatológico.

A la hora del diagnóstico diferencial debemos de tener en cuenta que en la radiología podemos encontrar depósitos de calcio que pueden corresponderse bien a válvulas venosas alteradas tras un proceso de trombosis venosa profunda, bien a malformaciones venosas o incluso a hemangiomas, denominadas todas ellas de manera genérica como flebolitos y que se caracterizan radiográficamente por su forma oval o redondeada de bordes nítidos y que suelen contener una radioluciencia central.

No existe, a día de hoy, un consenso claro en el tratamiento2,10. El tratamiento se basa en medidas farmacológicas y/o quirúrgicas, con resultados dispares. El tratamiento médico consiste, en primer lugar, en tratar la patología subyacente y las complicaciones. En los casos asociados a elevación del producto fosfo-calcico se recomiendan restricciones dietéticas. En cuanto a los fármacos empleados destacan: colchicina, hidróxido de aluminio, etidronato disódico, warfarina, diltiazem, corticoterapia intralesional o sistémica e inmunosupresores en casos avanzados. El tratamiento quirúrgico no se realiza sistemáticamente ya que son frecuentes las recidivas por estimulación de la calcificación quedando indicado para los casos que cursen con dolor, infecciones recurrentes, ulceraciones e impotencia funcional.

El caso clínico que se presenta corresponde al grupo de la calcinosis idiopática ya que la paciente aparentemente no presenta datos clínicos ni de laboratorio que evidencie alguna patología asociada. Sin embargo, seguirá con seguimiento y observación en nuestras consultas

En nuestro se realizaron curas mediante desbridamiento del tejido desvitalizado y seco, extrayendo de forma mecánica las calcificaciones que fueron apareciendo en el lecho de la úlcera con una evolución tórpida.

BIBLIOGRAFIA

1. Reiter N., El-Shabrawi L., Leinweber B., Berghold A. et ál. Calcinosis Cutis, Part I: Diagnostic pathway, Journal of the American Academy of Dermatology, 2011: 65: 1-12.
2. Moltó Revilla A. Olivé A. Tratamiento de la calcinosis cutánea distrófica. Piel. 2008;23(1):40-44
3. Labra R, Muñiz G, Pacheco M, Gomez A, Tutor A. Mujer de 47 años con úlceras recidivantes y placas induradas en miembros inferiores. Rev Clin Esp 2009; 209(1):51-3
4. Gonzalez M, Cestejon O, Tulio M, Acuña A, et al. Calcinosis cutánea en lupus eritematoso sistémico. Dermatologia Venezolana 2004; 42(2):38-42
5. Saavedra T, Mardones F, Sazunic I, Wortsman X. Calcinosis cutánea distrófica facial secundaria a acné. Actas Dermosifiliogr. 2009;100:615-34
6. Santos JA, Bonal E, Garcia J, Sanchez L. Calcificacion distrófica postraumática aislada del músculo sartorio. Semergen 2007; 33(6):315-7
7. Gonzalez AJ, Gutierrez EM, Montesinos E, Jorda E. Calcinosis cutis metastásica. Piel (Barc) 2011; 27(1082):102-110
8. Tokoro S, Satoh T, Okubo Y, Igawa K, Yokozeki H. Latent dystrophic subcutaneous calcification in patients with chronic venous insufficiency. Acta Derm Venereol. 2009;89:505
9. Vassallo M, Bello I, Hamana L, Ferrer A, Rojas F, Cantele H. Arteriolopatia cálcica urémica: comunicación de un caso y revisión de la literatura. Rev Clin Esp 2011; 211(7):37-41
10. Reiter N., El-Shabrawi L., Leinweber B., Berghold A. et ál. Calcinosis Cutis, Part II: Treatment Options, Journal of the American Academy of Dermatology, 2011, 65: 15-22
11. Horneros J, Olazábal A. Calcificaciones subcutáneas venosas. FMC. 2012;19(7):447-8
12. Chaverri D, Portas J, Bosch M et al. Calcificación distrófica en úlceras de la extremidad inferior. Gerokomos 2011; 22 (3): 126-130