Eritrodermia

Cad Aten Primaria
Ano 2014
Volume 20
Páx. 245

Martínez Mullo C; De Castro Santalla H; Gómez Aller C

Centro de Salud San José (A Coruña)

Varón de 75 años, sin antecedentes personales patológicos de interés que consulta por enrojecimiento cutáneo progresivo y prurito intenso generalizado de 2 años de evolución. Refería polidipsia ,sensación distérmica y pérdida de 10 kg de peso en el último año.

En la exploración física destacaba la presencia de placas eritematosas y descamativas distribuidas por toda la superficie corporal, a excepción de la cara (figura 1). Presentaba adenopatías axilares e inguinales bilaterales, de pequeño tamaño y no dolorosas y edemas pretibiales

En la analítica de sangre se evidenció una anemia normocitica , VSG 36, bioquímica, hemograma y serología normal, marcadores tumorales negativos. Se realiza biopsia cutánea (figura 2).

PREGUNTA: Con estos datos, ¿cuál es el diagnóstico?

Micosis fungoide.

Eritrodermia psoriásica.

Síndrome de Sézary.

Toxicodermia.

En la biopsia cutánea se aprecia la presencia de linfocitos T con epidermotropismo formando microabscesos de Pautrier que son acúmulos intraepidérmicos de linfocitos atípicos, lo que es un criterio clásico en el diagnóstico de la Micosis Fungoide.

La eritrodermia es un estado patológico en que la piel está casi en su totalidad afectada por eritema y descamación necesitando más del 90% de la superficie cutánea afecta para diagnosticarla.

FIGURA 1

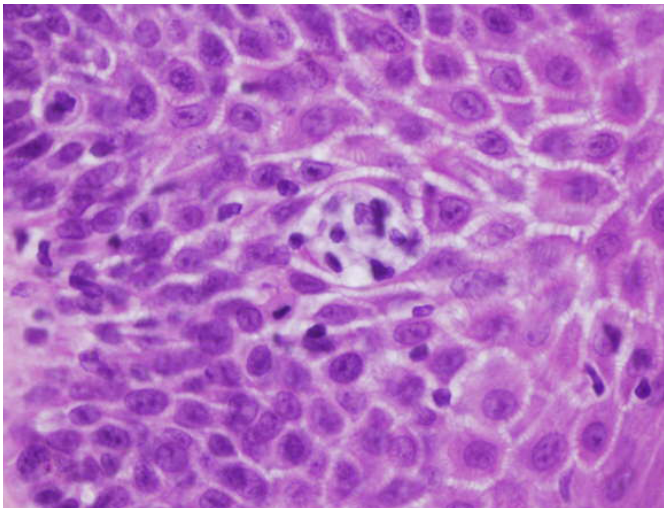

FIGURA 2

Dado que las eritrodermias pueden ser un estadío final de gran variedad de enfermedades cutáneas, o deberse a reacciones adversas a fármacos, el médico está obligado a intentar establecer la etiología de la eritrodermia, ya que, en parte, de ésta dependerá su posterior tratamiento.

Para realizar el diagnóstico es fundamental la realización de una detallada historia clínica, con especial énfasis en la búsqueda de los factores que pueden haber desencadenado la eritrodermia.

Existe un gran número de enfermedades cutáneas que pueden evolucionar a eritrodermia, ya sea por sí mismas o por los tratamientos que requieren. La psoriasis es la enfermedad cutánea que causa la mayoría de las eritrodermias de este grupo. Existen muchos factores que pueden agravar una psoriasis hasta llegar a la eritrodermia: discontinuaciones bruscas del tratamiento, quemaduras por fototerapia, infecciones, embarazo, o la introducción de fármacos como la cloroquina o el litio.

Las eritrodermias pueden ser también una expresión clínica de neoplasias hematológicas o de órganos sólidos en fases avanzadas de la enfermedad.

Correspondencia
Cristina Martinez Mullor.
crismullor@msn.com

La micosis fungoide es un linfoma cutáneo de células T epidermotropo, caracterizado por una proliferación de linfocitos T neoplásicos de pequeño o mediano tamaño con núcleo cerebriforme. Se manifiesta inicialmente en la piel y suele permanecer en ella durante años o décadas, para posteriormente, en fases avanzadas, afectar a ganglios linfáticos y órganos internos, pudiendo ocasionar la muerte del paciente. La presencia de acúmulos o grupos de linfocitos en la epidermis separados de los queratinocitos adyacentes por un halo claro (microabscesos de Pautrier) es un criterio clásico en el diagnóstico de la micosis fungoide, pero en las fases iniciales aparece en menos de un tercio aproximado de los casos.

A pesar de no ser un diagnóstico frecuente en el ámbito de la atención primaria, debe ser una posibilidad que hay que tener en cuenta en los casos de psoriasis de evolución tórpida, sobre todo en ancianos y ante lesiones de aspecto psoriásico que se presentan sin sintomatología acompañante

El síndrome de Sézary es una variante de linfoma cutáneo de células T y está definido históricamente por la tríada de eritrodermia, linfadenopatías y presencia de células neoplásicas (células de Sézary) en piel, ganglios linfáticos y sangre periférica.

Un curso clínico insidioso, resistente al tratamiento, así como la presencia de pérdida de peso y debilidad generalizada, o la ausencia de una dermatosis previa, debe alertar al médico de la posibilidad de que se encuentre ante una eritrodermia asociada a una neoplasia, y se deberán realizar las exploraciones complementarias adecuadas en cada caso

Las toxicodermias se diagnostican fundamentalmente por criterios clínicos. No es tarea fácil, ya que pueden imitar cualquier dermatosis y cualquier fármaco puede causarlas.Las erupciones cutáneas debidas a fármacos suelen presentar un aspecto morbiliforme, pero en ocasiones las máculas y pápulas pueden confluir hasta una eritrodermia. Ésta desaparece en pocos días tras la retirada del fármaco responsable y el tratamiento adecuado.

Existen casos en los que, a pesar de haber realizado las exploraciones complementarias adecuadas, es imposible establecer la etiología de la eritrodermia. Estos casos se consideran idiopáticos, y representan aproximadamente el 25% de las eritrodermias. Esta última entidad también se conoce como síndrome del hombre rojo.

Aunque existen numerosas dermatosis capaces de evolucionar a una eritrodermia, la presentación clínica en todas ellas es similar. La eritrodermia empieza con la aparición de prurito y placas eritematosas. En días o semanas, las lesiones crecen, confluyen y pueden llegar a afectar toda la superficie corporal. La abundante descamación que caracteriza esta entidad empieza entre 2 y 6 días después del eritema, generalmente en las zonas de flexión. La piel adquiere una coloración rojo brillante, con aspecto seco, y está caliente e indurada al tacto.

Las eritrodermias se acompañan por lo general de síntomas sistémicos. La presencia de poliadenopatías junto con hepatomegalia, y particularmente si también existe fiebre y alteración de la función hepática, orienta el diagnóstico hacia una reacción de hipersensibilidad a fármacos o a una eritrodermia secundaria a neoplasia.

Los pacientes con eritrodermia presentan a menudo poiquilotermia, es decir, su temperatura interna fluctúa en función de la temperatura ambiental. Este hecho se debe a que los vasos sanguíneos de la dermis están permanentemente dilatados, aumentando así el flujo sanguíneo de la piel e imposibilitando la termorregulación. Esta vasodilatación periférica provoca también una disminución de la resistencia periférica del flujo sanguíneo, por lo que se requiere un mayor trabajo cardíaco para mantener la presión arterial. Por este motivo, en personas con cardiopatías las dermatitis exfoliativas pueden desencadenar fallo cardíaco o precipitar isquemia coronaria.

La biopsia cutánea ofrece al medico de Atención Primaria una herramienta precisa y sencilla para diagnosticar y tratar diversas dermatosis, en especial neoplasias. El bisturí circular, más conocido como «punch», tiene diámetros variados comprendidos entre 2 y 8mm. Suele ser suficiente el empleo de un «punch» de 4mm de diámetro, aunque en caso de preverse la necesidad de realización de métodos diagnósticos adicionales de microbiología y/o IFD que requieran la división de la muestra se recomienda el uso de «punch» de al menos 6 mm. Habitualmente se realiza tras la inyección de un anestésico local manteniendo el sacabocados perpendicularmente a la piel a biopsiar. El corte se realiza aplicando presión al sacabocados mientras se gira el mismo, con lo que se obtiene un fragmento de piel cilíndrico

BIBLIOGRAFIA

1 D García Fernández, S Bel Pla, V García-Patos Briones. Toxicodermias: diagnóstico, pronóstico y terapéutica (y II). JANO, Medicina y Humanidades Vol. 62. Núm. 1424. 22-29 MARZO

2 Fernando Gallardo, Ramón María Pujol. Diagnóstico y tratamiento de los linfomas cutáneos de células T primarios. Actas Dermosifiliogr. 2004;95:473-90.

3 S Gómez Díez, N Pérez Oliva. Micosis fungoide y síndrome de Sézary. Actas Dermosifiliogr. 2001;92:193-206.

4 M. Llamas-Velasco, B.E. Paredes. La biopsia cutánea, bases fundamentales. Parte I .Actas Dermosifiliogr. 2012;103:12-20.

5 Aram Boada García, Helena Domingo Herranz, Miquel Ribera Pibernat. Eritrodermia .Piel. 2007;22:7-12.