



Cad Aten Primaria  
Ano 2009  
Volume 16  
Páx. 68-68

## Diagnóstico diferencial de lesiones en partes acras

Eva Digón Santín

Médica de familia en Pac de Monforte de Lemos. Lugo.

María Oliva Ferreiro Fernández

Médica de familia en Pac de Verín. Ourense

Lucía María Díaz Pérez

Médica de familia y R1 de psiquiatría en Ourense.

Admitido para publicación en decembro de 2008

### CASO CLÍNICO

Mujer de 60 años, sin antecedentes de interés salvo un hermano con lesiones eritemato-descamativas en zonas de roce, que acude por lesiones dermatológicas en porciones distales de dedos de la mano de varios meses de evolución que cursa por brotes y sin variaciones estacionales.

La exploración física es anodina, salvo las lesiones que son pustulosas sobre base eritematosa, discretamente descamativas con afectación ungueal leve (figuras 1, 2 y 3).

Se interpreta como infección por hongos, pero dada la no resolución del caso y empeoramiento a pesar de tratamiento con antifúngicos se decide realizar: analítica general, raspado ungueal y cultivo del pus, resultando todo normal excepto el cultivo que fue estéril con acúmulo excesivo de PMN, y la Radiografía de manos que mostraba apalnamiento, esclerosis ósea y reabsorción de falanges distales (figura 4). Se deriva al servicio de dermatología para completar estudio. Le realizan biopsia que se informa como pústula esponjiforme de Kogof (figura 5).

Ante esta situación ¿diagnóstico y actitud terapéutica?

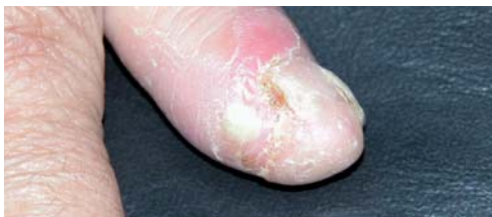

FIGURA 1

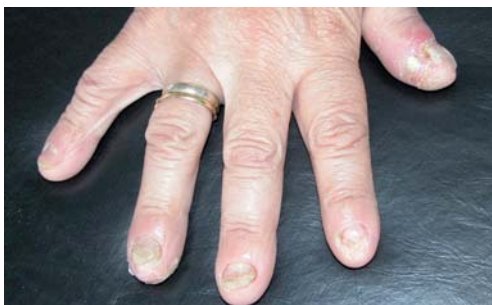

FIGURA 2

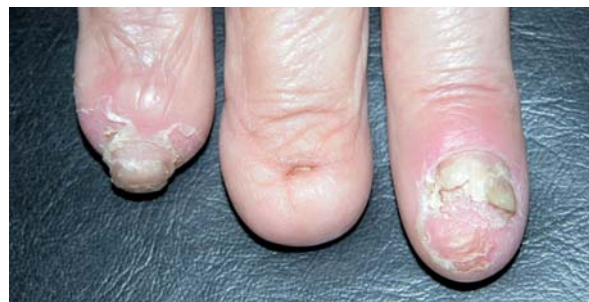

FIGURA 3

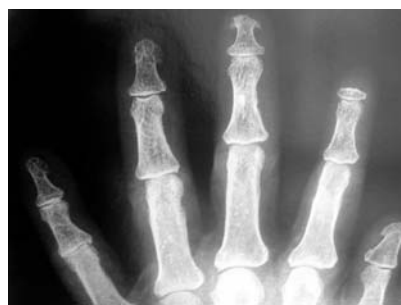

FIGURA 4

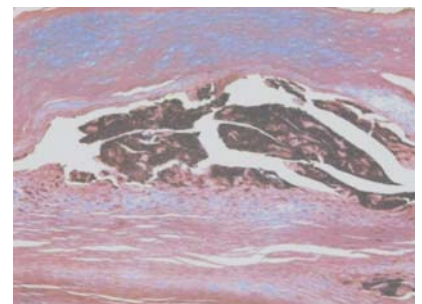


FIGURA 5

#### Correspondencia:

Eva Digón Santín

Pac Monforte. C/Corredoira s/n Monforte de Lemos.  
Lugo • evadigon hotmail .com

## SECCIÓN INFORMATIVA DO INSTITUTO GALEGO DE CONSUMO: ETIQUETAXE DE XOGUETES I – CONSIDERACIÓN XERAIS

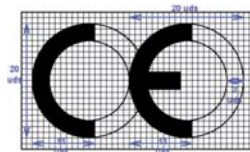
Os xoguetes, segundo a normativa RD 1468/1998, RD 880/1990, e as Normas UNE EN 71-1 e 6, teñen que levar sempre de forma **visible, lexible e indeleble** a seguinte información en lingua oficial (galego ou castelán):

- Nome, razón social e/ou marca do xoguete.
- Enderezo do fabricante ou do seu representante autorizado na UE, ou do importador do produto.
- O marcado **CE**.
- Advertencia de idade no caso de non ser conveniente para nenos menores de 3 anos, xunto cunha breve explicación do perigo específico que esixe esta restrición.




### O marcado **CE**:

- O marcado **CE** determina a conformidade coas normas de seguridade que lle son de aplicación.
- Debe ter unha altura mínima de 5 mm.
- No caso de reducirse ou aumentarse o tamaño do marcado **CE**, deberán conservar a proporción do logotipo segundo o cadro:



### Características da etiquetaxe de advertencia de idade

- A advertencia sobre a idade pode substituírse polo símbolo , que debe ter un diámetro mínimo de 10 mm. Esta advertencia debe estar claramente lexible no punto de venda do produto e debe aparecer no xoguete mesmo ou na embalaxe da tenda.
- A indicación do perigo específico debe figurar no prospecto ou nas instrucións de uso.

Información elaborada polo Laboratorio de Consumo de Galicia do Instituto Galego de Consumo.  
Teléfono gratuito de información ao consumidor **900 23 11 23**

[www.igc.xunta.es](http://www.igc.xunta.es)



Cad Aten Primaria  
Año 2009  
Volume 16  
Páx. 70-70

## Importancia del control radiográfico tras una neumonía

Dra. Inés Seoane Cruz  
Médico de Familia. PAC de Bueu

Dr. Pablo Gómez Martínez  
Médico de Familia. Residente de Radiología. Complejo Hospitalario de Montecelo (Pontevedra)

Admitido para publicación en diciembre de 2008

### CASO CLÍNICO

Acude a nuestra consulta un paciente varón, de 58 años, fumador, bebedor moderado, sin antecedentes personales de interés, refiriendo desde hace tres días sensación distérmica con escalofríos, expectoración purulenta y ocasionalmente hemoptoica y dolor en costado izquierdo de características pleuríticas.

En la exploración el paciente está orientado, sudoroso, eupneico y con buen estado general y nutricional. Su temperatura es 38,2°C, tensión arterial 140/70, frecuencia cardíaca 100 lpm y saturación de oxígeno 93%. No se palpan adenopatías, la auscultación cardíaca es rítmica y no evidencia soplos y la auscultación pulmonar refleja una disminución del murmullo vesicular asociado a crepitantes en el hemitórax izquierdo. La exploración abdominal es normal y el paciente no presenta edemas en los miembros inferiores.

Se solicita una radiografía de tórax (Figura 1), observándose una opacificación prácticamente total del lóbulo superior izquierdo con áreas de parénquima respetado y presencia de broncograma aéreo, sugestivos de proceso infeccioso agudo.

### PREGUNTA

¿De las siguientes, cuál es la actitud más apropiada a seguir en este caso?

- 1.- Derivar al paciente al Servicio de Urgencias de nuestro hospital de referencia debido a la presencia de criterios de gravedad.
- 2.- Iniciar tratamiento antibiótico indicándole al paciente que únicamente vuelva a la consulta si la evolución clínica no es buena.

- 3.- Iniciar tratamiento antibiótico y, si la evolución es buena, realizar un control radiográfico a los 2 meses.
- 4.- Iniciar tratamiento antibiótico y, si la evolución es buena, realizar un control radiográfico al mes.
- 5.- Realizar un control radiológico inmediatamente tras concluir el tratamiento antibiótico.

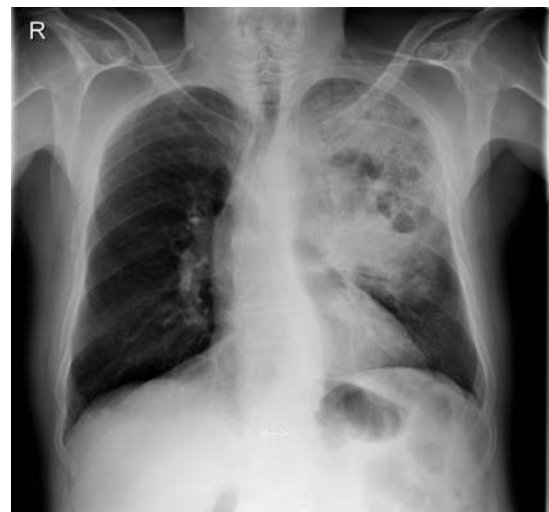

FIGURA 1

Rx de tórax al inicio de la clínica que muestra opacificación prácticamente total del lóbulo superior izquierdo con áreas de parénquima respetado y presencia de broncograma aéreo, sugestivos de proceso infeccioso agudo.

### Correspondencia:

Pablo Gómez Martínez  
Correo electrónico: pablo\_gm@hotmail.com



Cad Aten Primaria  
Año 2009  
Volume 16  
Pág. 71-71

## Dispepsia de causa poco frecuente en adulto joven

Tizón Ares, María Isabel

Médico especialista en Medicina Familiar y Comunitaria. Servicio de Atención Primaria Fontenla-Maristany Ferrol

Leira Paz, Gloria

Médico especialista en Medicina Familiar y Comunitaria. Servicio de Atención Primaria Cambre

Souto Ruzo, Jose

Médico especialista en Aparato Digestivo del Complejo Hospitalario Universitario "Juan Canalejo"

Admitido para publicación en diciembre de 2008

### ANTECEDENTES PERSONALES

Varón de 39 años de edad, deportista, sin hábitos tóxicos ni tratamientos.

Resección bronquial (bronquio principal derecho) en 2005, por carcinoma en estadio T2N0M0. Controles posteriores sin evidencia de recidiva.

### ENFERMEDAD ACTUAL

Acude a consulta porque desde hace aproximadamente tres meses presenta dolor-malestar epigástrico, sensación de plenitud tras la ingesta, saciedad precoz, distensión abdominal y náuseas. No refiere vómitos, cambios en el hábito intestinal, síndrome general ni ningún otro síntoma por aparatos.

### EXPLORACIÓN FÍSICA

- Consciente, orientado y colaborador. Eupneico, afebril y con buen estado general. No adenopatías ni bocio.
- Auscultación cardíaca: rítmica sin soplos.

- Auscultación pulmonar: murmullo conservado, no ruidos sobreañadidos.
- Abdomen: blando, depresible, no se palpan masas ni megalias, no doloroso.
- EEII: pulsos distales conservados, no edemas, no datos de flebitis ni trombosis.

### PRUEBAS COMPLEMENTARIAS

Se solicitó analítica con los siguientes resultados:

- Hemograma: normal.
- Bioquímica: glucosa, urea, creatinina, ácido úrico, colesterol, triglicéridos, proteínas totales, albúmina, fosfatasa alcalina, LDH, GOT, GPT, GGT, hierro, calcio, sodio y potasio normales. Bilirrubina total 3,30 mg/dl (0,1-1,3mg/dl), bilirrubina directa 0,84 mg/dl (<0,3 mg/dl).

Ante estos resultados y este cuadro clínico, ¿qué otras pruebas complementarias solicitaría?



Cad Aten Primaria  
Año 2009  
Volume 16  
Pág. 72-72

## Cefalea orbitaria en varón de 76 años

Abalde Morín, Esther

Médica Especialista en Medicina Familiar y Comunitaria. PAC "Casa do mar" - Área Sanitaria de A Coruña

Neira Vázquez, M<sup>a</sup> Jesús

Médica Especialista en Medicina Familiar y Comunitaria. PAC "Casa do mar" - Área Sanitaria de A Coruña

Velado Morla, Liliana

Médica Especialista en Medicina Familiar y Comunitaria. PAC "Casa do mar" - Área Sanitaria de A Coruña

Admitido para publicación en diciembre de 2008

### AP:

- No AMC
- Diabetes mellitus tipo II
- Hiperuricemia
- HTA
- Dislipemia

### EA:

Varón 76 años, acude al servicio de urgencias hospitalario por cuadro de cefalea brusca a nivel orbitario izquierdo acompañado de nauseas y vómitos alimenticios.

A la exploración: Tª 35.5, TA 183/99, Bmtest 260, pulso 60.  
ACP: rítmico, no soplos. MVC

Neurológico y resto de la exploración: sin hallazgos de interés  
Analítica: hemograma normal, coagulación normal, BQ urea 132, crea 1.8, K 3.9, glucosa 208.

EKG: ritmo sinusal sin otros hallazgos.

Tórax: hipoventilación basal

TAC craneal: ver imagen

Es dado de alta con tratamiento con paracetamol, antieméticos y vigilancia domiciliaria.

A las 12 horas acude al PAC por persistencia de la cefalea orbitaria izquierda, de los vómitos y presencia de visión borrosa en ojo izquierdo a pesar del tratamiento analgésico y antiemético pautado. A la exploración TA 150/95, Tª 35,5, Glucemia capilar 230

Oftalmoscopia: pupila izquierda media y arreactiva  
Resto de la exploración sin hallazgos de interés.

ANTE ESTOS DATOS, ¿CUAL ES SU SOSPECHA DIAGNOSTICA?

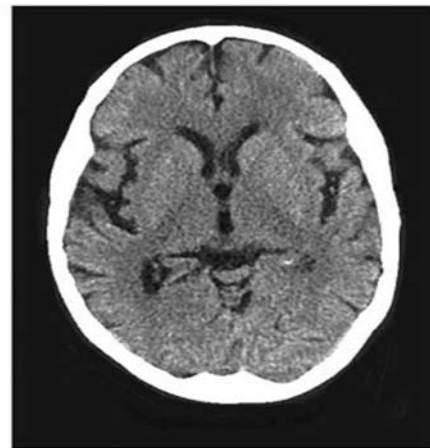


FIGURA 1



## RESPUESTA AL CASO CLÍNICO DIAGNÓSTICO DIFERENCIAL DE LESIONES EN PARTES ACRAS

Se trata de una acrodermatitis de Hallopeau, variante localizada de psoriasis, que afecta exclusivamente porciones distales de manos y pies, que en caso de extenderse lo hace proximalmente por la cara dorsal de las extremidades afectas. El curso es crónico y lento. En el servicio de dermatología se inicia tratamiento tópico con cremas y ungüentos de corticoides de moderada y alta potencia y queratolíticos con vaselina al 4%. Con este tratamiento se consigue mejoría relativa por lo que se añade de forma combinada acitretino 25 mg/día vía oral. Actualmente sigue con dicho tratamiento: los brotes han disminuido pero la evolución de la enfermedad continúa. El diag-

nóstico diferencial incluye: psoriasis pustuloso de Von Zumbusch, psoriasis pustuloso palmo-plantar, onicomicosis y paroniquias, acrodermatitis enteropática, eczema dishidrotico, dermatitis alérgica de contacto, artropatía psoriásica, forma secundaria de lúes, impétigo herpetiforme y síndrome de Reiter.

### BIBLIOGRAFÍA:

- Abanades, JC; Abreu, MA; Aguar, M; Aizpuru, M; Alcántara, S; Alcántara, PA. Et al "Claves diagnósticas y diagnóstico diferencial". Guía de actuación en atención primaria. Semfyc. 2003
- Hernández, MA; Jurado, J; Sánchez, R. "Clasificación de psoriasis" Guía rápida de actuación en dermatología para médicos de atención primaria". Intendis 2004.
- "Actualización en medicina de familia, Amf". Monográfico de dermatología.

## RESPUESTA AL CASO CLÍNICO IMPORTANCIA DEL CONTROL RADIOGRÁFICO TRAS UNA NEUMONÍA

Se hace el diagnóstico de neumonía adquirida en la comunidad y, ante la ausencia de criterios de gravedad (tabla 1), se inicia tratamiento antibiótico empírico ambulatorio con amoxicilina/ácido clavulámico 2g/125mg cada 12 horas durante 10 días, asociándose acetilcisteína 600 mg/24 horas y paracetamol 1g/8h, siendo favorable la evolución clínica en las semanas siguientes.

El paciente es citado al cabo de un mes para realizar un control radiológico de su neumonía (figura 2), en el cual es evidente la resolución del proceso infeccioso alveolar pero donde se observa una masa parahiliar izquierda sugestiva de neoplasia como primera posibilidad. Con la alta sospecha de este diagnóstico el paciente es derivado a la consulta de neumología, donde tras la realización de una Tomografía Computarizada (TC) y una broncoscopia se llega al diagnóstico final de carcinoma epidermoide moderadamente diferenciado.

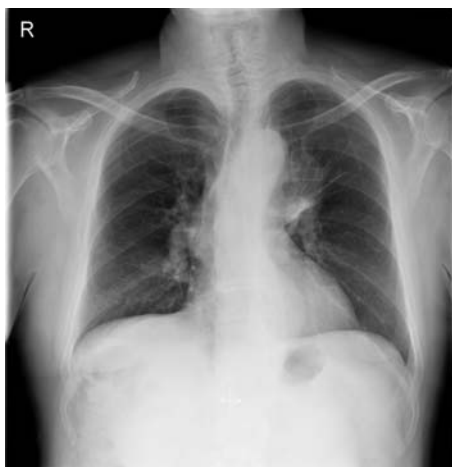

FIGURA 2

Radiografía de control solicitada al mes del inicio del tratamiento, en la que se observa una resolución completa de la neumonía y en la que se constata la presencia de una masa parahiliar superior izquierda.

TABLA 1

Criterios de gravedad de las Neumonías adquiridas en la comunidad

Inestabilidad hemodinámica

Frecuencia Respiratoria > 30 rpm

Trastornos de la conciencia

Derrame pleural importante

Afectación multilobular

Insuficiencia respiratoria (PaO<sub>2</sub> < 60 mmHg)

Anemia, leucopenia o leucocitosis importante

### DISCUSIÓN:

El carcinoma broncogénico es una de las causas más frecuentes de obstrucción de las vías aéreas de grueso calibre. Aunque es muy común que el carcinoma de pulmón se presente como una masa pulmonar, las radiografías de tórax de estos pacientes muestran con mucha frecuencia signos de obstrucción, como son la atelectasia o la neumonía recurrente.

La atelectasia ocurre como consecuencia de la obstrucción de la vía aérea. Su mecanismo de producción en el caso de un tumor endobronquial es la reabsorción progresiva del aire contenido en la vía aérea distal al punto de obstrucción, la cual queda sin aireación y se colapsa. Radiológicamente se presenta como una zona de mayor densidad pulmonar del segmento o lóbulo distales a la obstrucción asociada a pérdida de volumen (desplazamiento cisural, elevación diafragmática, y desplazamiento mediastínico y apiñamiento de las costillas ipsilaterales). En algunas ocasiones es posible que el pulmón obstruido se reexpanda parcialmente por el edema y el acúmulo de células inflamatorias y macrófagos cargados de colesterol (neumonitis obstructiva), pudiendo no ser tan fácilmente identificables dichos signos radiográficos de pérdida de volumen.

En esta situación de obstrucción crónica, y aunque el grado de obstrucción bronquial no sea tan severo como para impedir totalmente la aireación del área pulmonar distal a la obstrucción, estas áreas dis-

tales son más proclives a presentar infecciones bacterianas secundarias, haciendo que el paciente presente un cuadro típico de neumonía (fiebre, leucocitosis, expectoración purulenta, disnea y dolor pleurítico). Entre las causas que favorecen esta infección se encuentra la alteración en el transporte mucociliar que se produce en las obstrucciones bronquiales y que en sujetos normales ayuda a mantener estéril la vía aérea.

En estos casos de infección secundaria el segmento o lóbulo afectado podría volver a reexpandirse debido a la ocupación del espacio aéreo por el componente inflamatorio del proceso neumónico, pudiendo hacerse menos evidentes los signos de atelectasia en el supuesto de que ésta estuviera presente.

Si en la radiografía de tórax se observa una masa parahiliar acompañante a la consolidación alveolar neumónica, podrá sospecharse una patología neoplásica subyacente, pero es muy frecuente que únicamente sea identificable la condensación segmentaria o lobar típica de la neumonía y que bajo ésta quede oculto el proceso neoproliferativo, que se pondrá de manifiesto una vez resuelto el problema agudo.

El tratamiento oportuno con una correcta terapia antimicrobiana, además de resolver el proceso infeccioso, podría reducir provisionalmente la gravedad de la obstrucción bronquial al eliminar parte del componente inflamatorio y favorecer una nueva aireación, total o parcial, del área atelectasiada, apoyando de este modo el diagnóstico inicial de neumonía adquirida en la comunidad.

Igualmente deberán poner sobre aviso al clínico las neumonías de repetición que afecten siempre a los mismos segmentos o lóbulos pulmonares, aunque la radiografía de tórax no revele signos de atelectasia. A veces, debido a comunicaciones aéreas existentes entre segmentos pulmonares dentro de un mismo lóbulo y, menos fre-

cuentemente, entre dos lóbulos pulmonares diferentes, no se hace evidente la atelectasia aun existiendo una obstrucción bronquial completa, que a pesar de ello favorece el proceso infeccioso distal a la misma. Esta infección se repetiría a pesar de una respuesta inicial favorable al tratamiento antibiótico, al no haberse eliminado la causa predisponente.

La resolución radiológica de una neumonía no complicada suele completarse en un mes, aunque en algunos casos se retrasa, especialmente en pacientes ancianos o diabéticos, hasta los 2 meses. En el caso de que pasado este tiempo la opacidad pulmonar no se resolviera completamente o, por los motivos que ya se han indicado, en las neumonías recurrentes en la misma localización, estaría indicado completar el estudio con la realización de una TC o una broncoscopia para descartar un tumor pulmonar subyacente, muy especialmente en pacientes fumadores, por lo que el paciente deberá ser derivado para valoración a la consulta de neumología con la sospecha clínica de neoplasia endobronquial.

En los casos en los que no se realizase el control radiográfico el diagnóstico final se retrasaría, disminuyendo así enormemente las posibilidades terapéuticas y afectando dramáticamente a la supervivencia, por lo cual será importante informar siempre a nuestros pacientes de la importancia de la repetición de la radiografía de tórax una vez transcurrido un período de tiempo razonable para que las manifestaciones radiológicas se hayan resuelto, aunque la evolución clínica haya sido inicialmente favorable tras la instauración de un tratamiento antimicrobiano correcto. Si dicho control se demorara injustificadamente, estaría indicada la búsqueda activa del paciente para la realización del mismo.

## BIBLIOGRAFÍA

- James C. Reed. Radiología de Tórax. Editorial Marbán.
- César S. Pedrosa. Diagnóstico por imagen. 2ª Ed. Editorial Mc Graw Hill.
- Guía de Actuación en Atención Primaria. 3ª Ed. Semfyc.

## RESPUESTA AL CASO CLÍNICO DISPEPSIA DE CAUSA POCO FRECUENTE EN ADULTO JOVEN

Se trata de un paciente con clínica de dispepsia y elevación de bilirrubina con transaminasas y fosfatasa alcalina normales. Se solicitó endoscopia digestiva alta y ecografía abdominal que informan de:

- Endoscopia digestiva alta: esofagitis por reflujo grado I.
- Ecografía abdominal: pólipo vesicular de 17mm. (FIGURA 1)

## COMENTARIO

Los adenomas vesiculares son clínica y ecográficamente indistinguibles de otras formaciones polipoideas vesiculares y aunque su frecuencia es baja dentro de las formaciones polipoideas vesiculares, su potencial maligno matiza de forma importante el manejo clínico de

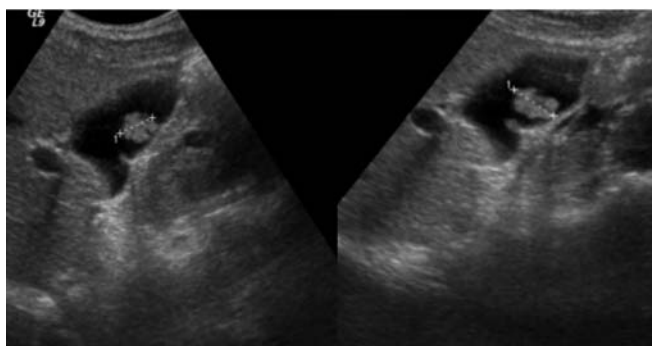


FIGURA 1

Ecografía de la vesícula biliar que muestra una imagen ecogénica, que protuye en la luz y que no se acompaña de sombra posterior. hallazgos típicos del pólipo vesicular.

los pacientes en los que se ha producido el hallazgo en una ecografía de pólipo vesicular.

El 60% de los pólipos vesiculares son pólipos de colesterol, el 25% son adenomiomas (adenomiosomatosis focal), un 10% son pólipos inflamatorios y sólo un 4% son adenomas por lo que teóricamente, sólo este 4% requerirían colecistectomía dada su potencialidad maligna; sin embargo, los focos de carcinoma dentro de los adenomas, sólo se han encontrado en tamaños superiores a 12 mm, medida esta que condiciona la conducta terapéutica.

Las posibilidades de que un pólipo vesicular sea canceroso aumentan en pacientes de más de 50 años de edad, si hay litiasis biliar asociada y, sobre todo, en lesiones superiores a los 10 mm de tamaño. El seguimiento ecográfico hasta 6 años de pacientes con pólipos vesiculares revela que el 85% no se modifican, el 4% disminuyen de tamaño y el 12% crece.

Excepto por los casos no habituales, los pólipos de la vesícula biliar no causan síntomas. En los casos atípicos en los que se identifican pólipos (pero no cálculos biliares) por ecografía antes de la cirugía, los síntomas clínicos pueden asemejarse a un cólico biliar, si bien pueden estar ausentes algunas de las características clásicas (por ejemplo, dolor intenso en el epigastrio o en el hipocondrio derecho que comienza de forma súbita, aumenta de intensidad durante un período de 15 minutos y se mantiene en una meseta durante varias horas hasta ceder de forma lenta).

La actitud a seguir ante el hallazgo ecográfico de un pólipo vesicular se podría resumir de la siguiente manera:

Los pacientes sintomáticos con cólico biliar y ecografías que demuestran tanto pólipos como cálculos deben ser sometidos a colecistectomía electiva. En caso de pacientes cuya ecografía muestra pólipos en la vesícula pero no cálculos, la decisión de operar depende de la intensidad de los síntomas, la confianza del médico de que los síntomas son de origen biliar y las características ecográficas del pólipo (en particular el tamaño).

Los pólipos pequeños, de menos de 10 mm de diámetro no plantean el riesgo inmediato de cáncer y la decisión de operar depende de la naturaleza y gravedad de los síntomas.

Los pólipos más grandes, entre 10 y 18 mm, crean la expectativa (aunque remota) del desarrollo de cáncer en un adenoma y deben llevar a una colecistectomía laparoscópica electiva si el paciente es un candidato quirúrgico aceptable. De no ser así, puede ser seguido por medio de ecografía (quizá cada 6 a 12 meses) para ver si los pólipos aumentan de tamaño.

Los pólipos mayores de 18 mm plantean un riesgo significativo de malignidad y deberían ser extirpados. Además, un estudio demostró que las lesiones de este tamaño a menudo contienen cáncer avanzado e invasor que compromete la superficie serosa de la vesícula y obliga a resecciones más amplias que las que pueden obtenerse por vía laparoscópica. Por lo tanto, aconsejan realizar una colecistectomía a cielo abierto en los pacientes con lesiones polipoideas de la vesícula mayores de 18 mm.

En nuestro caso, se decidió la colecistectomía. El aumento de bilirrubina era consecuencia de una Enfermedad de Gilbert y la esofagitis se trató con inhibidores de la bomba de protones.

## BIBLIOGRAFÍA

- 1.- E. Ros Róala.: Enfermedades de las vías biliares. En: Ferreras-Rozman Medicina Interna. Decimoquinta Edición. Madrid: Elsevier España S. A.; 2004: 406-423.
- 2.- L. A. Gil Grande, F. García-Hoz Rosales, R. Barcena Marugan. Sistema biliar. En: José María Segura Ecografía Abdominal. Segunda Edición. Madrid: Ediciones Norma; 1996:105-167.
- 3.- Korosh Khalili and Stephanie R. Wilson. Las vías biliares y la vesícula biliar. En: Carol M. Rumach, Stephanie R. Wilson, J. William Charboneau. Diagnóstico por Ecografía. Tercera Edición. Madrid: Elsevier; 2006:171-212.
- 4.- Lyman E. Billhartz. Colecistitis alitiásica, colesterosis, adenomiosomatosis y pólipos de la vesícula biliar. En: Feldman. Friedman. Sleisenger. Sleisenger & Fordtran. Enfermedades Gastrointestinales y Hepáticas. Fisiopatología, diagnóstico y tratamiento. 7ª Edición. Madrid: Editorial Médica Panamericana; 2004: 1179-1193.

## RESPUESTA AL CASO CLÍNICO CEFALEA ORBITARIA EN VARÓN DE 76 AÑOS

Se sospecha de un cuadro de crisis aguda de glaucoma, siendo remitido a oftalmología con carácter urgente, donde se confirma el diagnóstico.

### COMENTARIO

El Ataque de glaucoma agudo (o de ángulo cerrado) es una causa rara, pero importante de ojo rojo y doloroso, que se produce por un aumento brusco de la presión intraocular (PIO).

Clínicamente se caracteriza por:

- Inicio brusco
- Dolor ocular intenso irradiado a la región frontal y orbitaria
- Disminución de la agudeza visual
- Cortejo vegetativo que puede dominar el cuadro (más frecuente en ancianos)
- Puede existir fotofobia y visión de halos coloreados alrededor de las luces.
- A veces existen cuadros subagudos previos, lo que lleva a que estos pacientes sean diagnosticados de migraña o trastornos digestivos.



## A la exploración:

- Inyección ciliar o mixta.
- Edema corneal
- Cámara anterior estrecha (iluminación lateral del ojo con linterna)
- Midriasis media arrefléxica.
- Ojo duro a la palpación bidigital
- PIO muy elevada (medición por tonometría)

## Tratamiento:

- Ante la sospecha enviar a oftalmólogo de guardia
- En el tratamiento se pueden emplear:
  - Hipotensotes oculares sistémicos: acetazolamina, manitol 20%
  - Diuréticos tipo furosemida.

- Mióticos: pilocarpina al 4%
- Colirios antiglaucomatosos: timolol 0,5%... (solo efectivos si  $PIO < 40$  mmHg)
- Corticoides tópicos: dexametasona
- Iridotomía con láser.

**BIBLIOGRAFÍA**

1. Glaucoma. Guías clínicas fisterra. // [www.fisterra.com](http://www.fisterra.com)
2. Manual de Medicina Interna. Harrison. 15ª edición
3. Medicina de urgencias: Guía diagnóstica y protocolos de actuación. Jiménez Murillo, FJ Montero. 3ª edición.
4. Guía de actuación en urgencias. Hospital del Bierzo. 2ª edición.
5. manual de protocolos y actuación de urgencias para residentes. Complejo Hospitalario de Toledo. 2ª edición.
6. Actuación en urgencias en Atención primaria. Manuel S Moya Mir. 2ª edición.