Glioma Cordoide: Mujer de 20 años con cefalea persistente

Antonio Jurjo Sieira[1]. Sonia Mª Pardo Medín[2]. Isabel Peón Fernández[3]. Rosario Reina Gómez[3].

1 Médico Especialista en Medicina Familiar y Comunitaria. PAC de Sada (A Coruña)
2 DUE. Complejo Hospitalario Universitario A Coruña.
3 DUE. PAC de Sada (A Coruña).

Cad Aten Primaria
Ano 2014
Volume 20
Páx. 109-110

Mujer de 20 años que acude a urgencias de Atención Primaria por presentar cefalea bifrontal de 5 días de evolución, acompañada de náuseas y rebelde a tratamiento analgésico. El dolor le despierta durante la noche y le impide la actividad normal diaria.

La paciente está afebril, TA 120/80, FC 75 lpm, auscultación cardiopulmonar normal. En la exploración neurológica no se evidenciaba focalidad ni signos de irritación meníngea. Debido a la la afectación general, se remite al Servicio de Urgencias Hospitarias.

Se le realiza TAC craneal (fig 1 y 2) observando una masa supraselar heterogénea con áreas sólidas e, incluso, posibles microcalcificaciones, ocasionando dilatación ventricular secundaria. Con el diagnóstico de presunción de craneofaringioma se recomienda realización de RMN

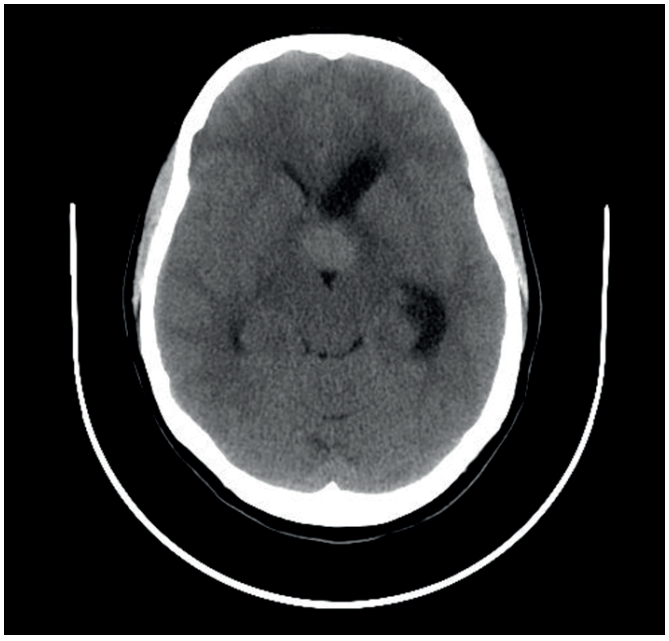

FIGURA 1

Correspondencia
Antonio Jurjo Sieira
Sor Joaquina 2-4º B 15011 A Coruña.
Tlf 600658702. Correo e: anjurjo@yahoo.es

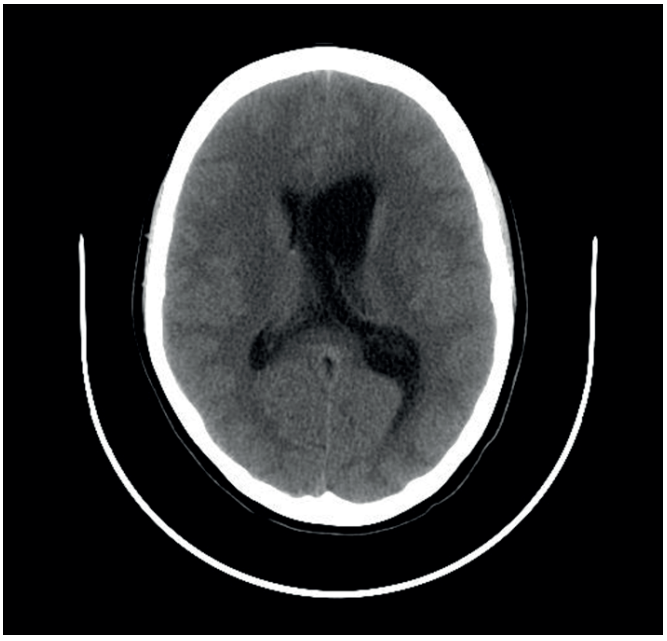

FIGURA 2

(fig 3 y 4) en donde se observaba tumoración sólida en receso anterior del III Ventrículo de 25 mm que comprime y desplaza inferior y lateralmente al hipotálamo y superiormente se proyecta al agujero de Monro izquierdo, causando hidrocefalia unilateral izquierda, con diagnóstico de glioma cordoide.

La paciente es ingresada en Servicio de Neurocirugía. Se le programa cirugía tras tratamiento con corticoides. Dos meses después se interviene realizando craneotomía y exéresis de tumoración supraselar.

La descripción microscópica de la muestra tomada reflejaba nidos y cordones de células poligonales de aspecto epitelioide entre un estroma mucinoso en el que se identifican linfocitos y células plasmáticas, sin identificar mitosis. Con técnicas de IHQ estas células resultan positivas para GEFAP y Vimentina, con tinción débil para EMA, focal para S 100 y negativa para sinaptofisina, con un índice de proliferación celular (Ki 67) $< 5\%$.

En las primeras horas del posoperatorio, la paciente desarrolla poliuria con analítica compatible con Diabetes insípida, tratada por el Servicio

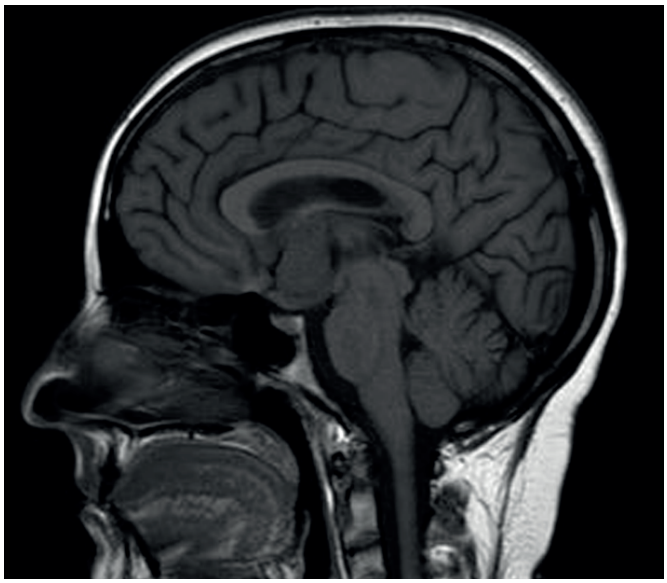

FIGURA 3

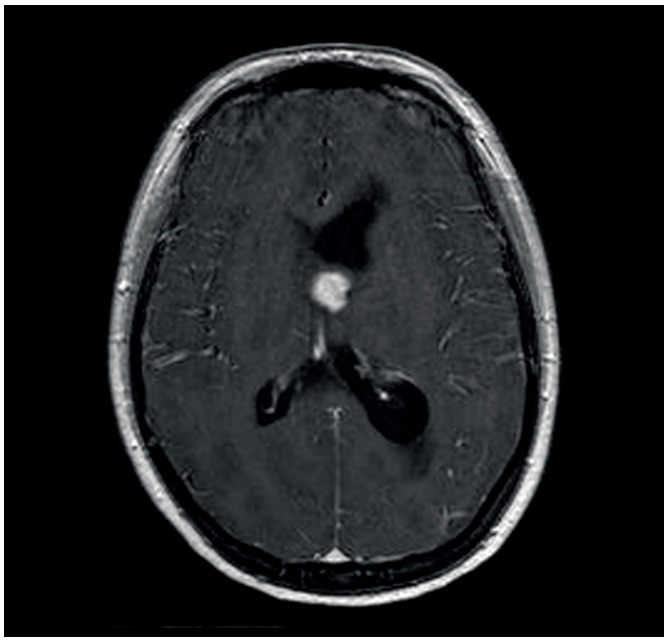

FIGURA 4

de Endocrinología con Desmopresina.

En la actualidad, la paciente está siendo controlada por el Servicio de Neurocirugía, la diabetes insípida se ha resuelto y en la última RMN (fig 5) no hay evidencia de recidiva.

DISCUSIÓN

El glioma cordoide del tercer ventrículo es un tumor glial infrecuente de crecimiento lento, no invasivo, de aparición en la edad adulta y grado II de la OMS. Parece originarse en la región de la lámina terminal de la pared ventral del tercer ventrículo. La mayoría se presentan entre los 35 y los 60 años de edad, y predominan en mujeres.

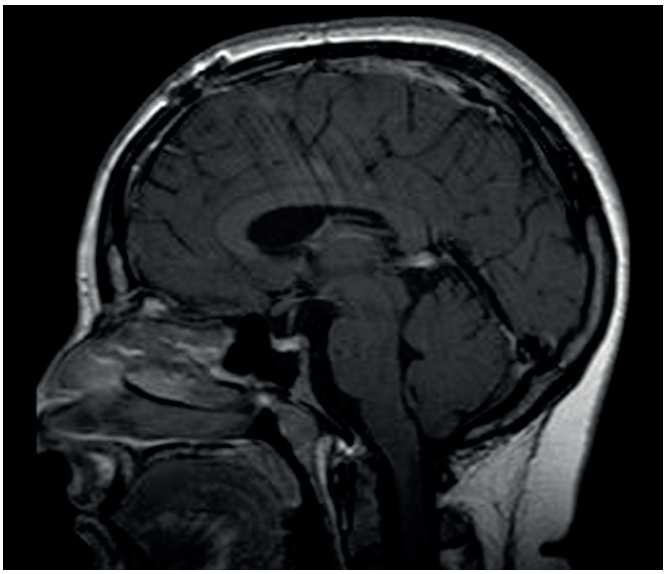

FIGURA 5

Se localizan típicamente en la porción anterior del tercer ventrículo, aunque pueden también alcanzar su porción media y posterior cuando alcanzan gran tamaño. En ocasiones es posible observar un componente intraparenquimatoso hipotalámico. La mayoría de los pacientes debutan con síntomas de hidrocefalia obstructiva (cefaleas, náuseas). Pueden aparecer también síntomas de disfunción endocrina 8 sobre todo hipotiroidismo), alteraciones visuales o alteraciones de memoria por compresión de estructuras vecinas (hipotálamo/hipófisis, quiasma óptico y lóbulo temporal medial). Histológicamente están compuestos por células tumorales de aspecto epitelioide, positivas para GFAP, dispuestas formando nidos y cordones en el seno de una matriz mucinosa y acompañadas de un infiltrado linfoplasmocitario intersticial prominente. Las mitosis son raras o ausentes. En el parénquima adyacente es frecuente encontrar células gliales reactivas, fibras de Rosenthal y un infiltrado crónico inflamatorio.

No se ha establecido el tratamiento óptimo de esta neoplasia. La resección completa se considera el tratamiento de elección en la actualidad. La complicación posquirúrgica más frecuente es la disfunción hipotalámica. Se ha descrito también una alta frecuencia de fenómenos tromboembólicos severos en el período posquirúrgico, por lo que se aconseja extremar precauciones en estos pacientes.

BIBLIOGRAFÍA

1 Baehring JM, BannyKh S. Chordoid glioma of the third ventricle. J Neurooncol 2006; 76: 269.

2 Glioma cordoide del tercer ventrículo: descripción de caso nuevo y revisión de literatura. Rev Esp. Patol. 2009; 42 (3): 214-220.

3 Brat DJ. The elusive origin of chordoid glioma. Arch Pathol Lab Med 2006; 130: 437-8