

## ECOMATRIX: Paciente con tos y disnea

Dr. Vicente Fernández Rodríguez<sup>1</sup>, Dra. Dolores Gómez-Ulla Astray<sup>2</sup>, Dr. Carlos Lojo Moar<sup>3</sup>.

Médico de Familia. CS Os Rosales. A Coruña<sup>1</sup>

MIR Medicina de Familia. CS Os Rosales .A Coruña<sup>2</sup>

Médico de Familia. CS Ponteceso. A Coruña<sup>3</sup>

Cad Aten Primaria  
Ano 2011  
Volume 18  
Páx. 232-233

Paciente de 87 años sin antecedentes relevantes que acude a Urgencias Hospitalarias por infección respiratoria y disnea de reposo. En la exploración física destaca la presencia de crepitantes bilaterales en ambos campos pulmonares y la auscultación de un soplo sistólico III/VI en ápex.

Se realiza Rx de tórax (figura 1 y 2) y se le envía a su domicilio con tratamiento antibiótico y diurético.

En días posteriores se realiza ecocardiograma en el Centro de Salud (figura 3).

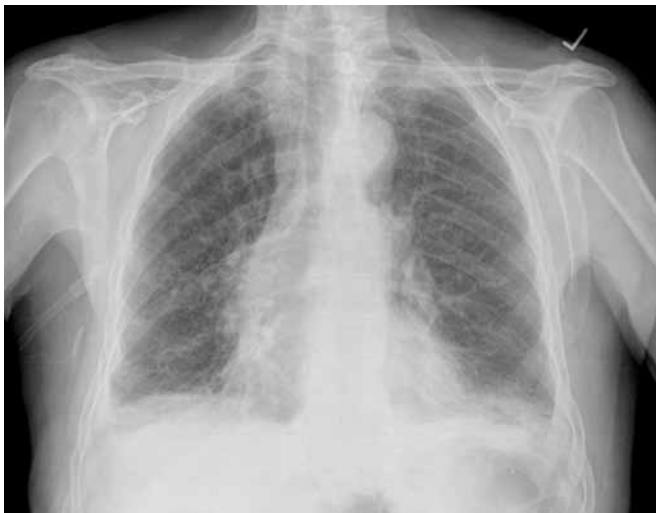

FIGURA 1

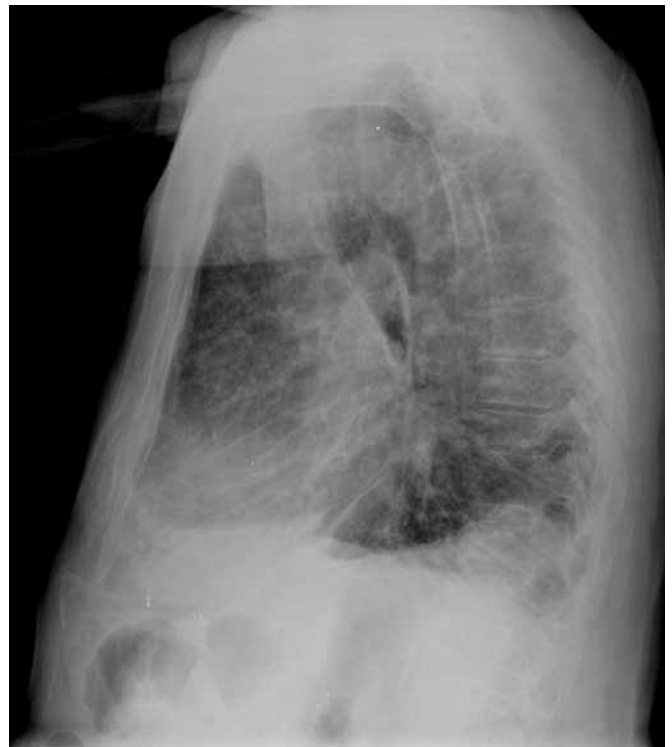

FIGURA 2

### Correspondencia


vicente.fernandez.rodriguez@sergas.es

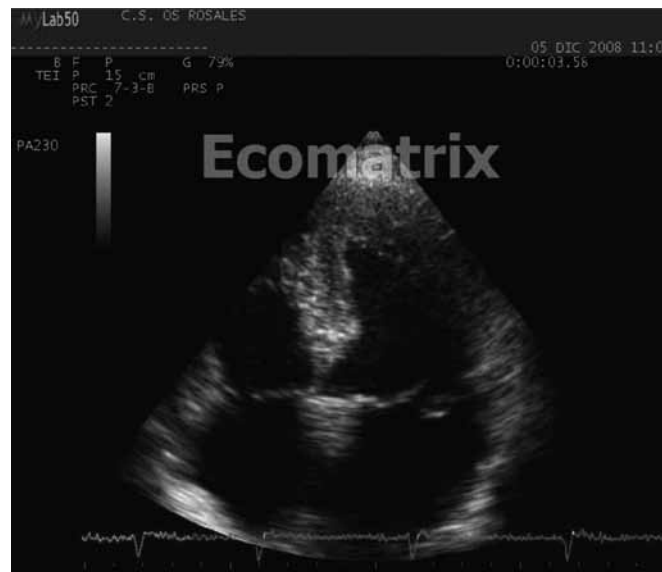

FIGURA 1

Ecocardiograma

¿Cual es tu sospecha diagnostica?

 A solución do caso coas fotos e vídeos están na web:  
[www.agamfec.com](http://www.agamfec.com)