

ECOMATRIX: Varón de 78 años con cambios de ritmo intestinal

Vicente Fernández Rodríguez

Centro de Saúde Os Rosales

Cad Aten Primaria
Ano 2011
Volume 18
Páx. 30-31

Varón de 78 años, con antecedentes de beta-talasemia y PSA elevado con biopsia prostática negativa.

Consulta por cambios de ritmo intestinal de larga evolución con alternancia de diarrea y estreñimiento, sin dolor abdominal ni sintomatología constitucional.

No hay signos patológicos en la exploración física. La analítica general es normal exceptuando la presencia de microcitosis.

Se solicita colonoscopia y se realiza una ecografía abdominal, con los siguientes hallazgos:

Correspondencia

Vicente Fernández Rodríguez
Email: vicente.fernandez.rodriguez@sergas.es

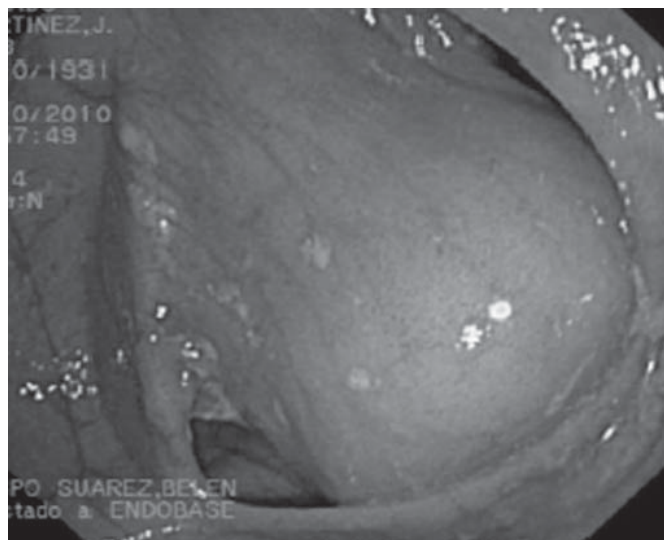


FIGURA 1
Colonoscopia

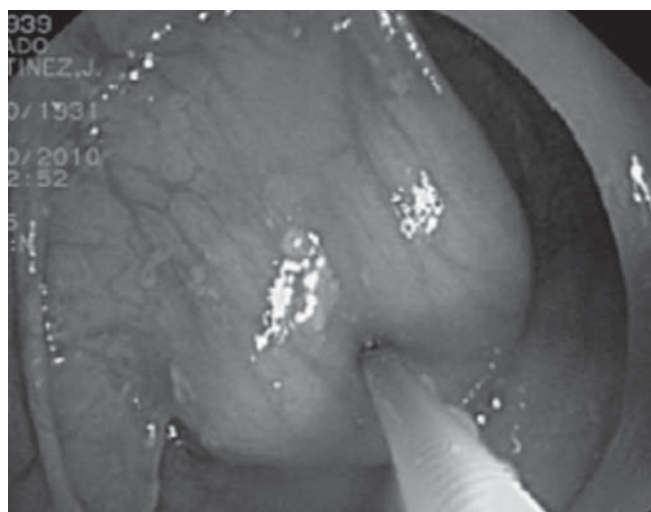

FIGURA 2
Colonoscopia

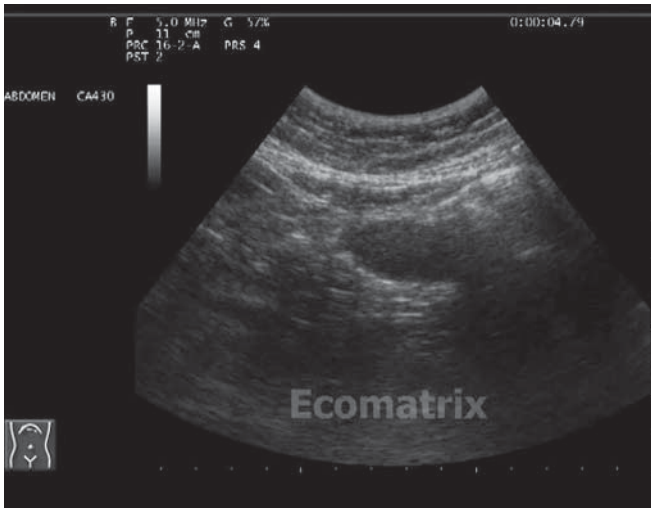


FIGURA 3
Ecografía

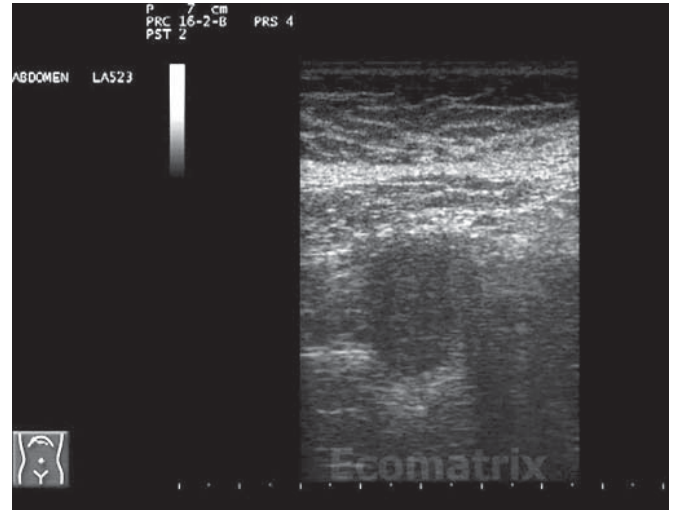



FIGURA 4
Ecografía

“¿Cual es tu sospecha diagnostica?”

 A solución do caso coas fotos e vídeos están na web:
www.agamfec.com