

Mujer de 60 años con lesión en primer dedo de la mano

Rodríguez de la Iglesia, Miguel A.

Médico especialista en Medicina Familiar y Comunitaria del Centro de Salud de Sada (A Coruña)

Blanco Rodríguez, Elena

Médico Especialista en Medicina Familiar y Comunitaria del Centro de Salud de Culleredo (A Coruña)

Naya Cendón, Chelo

Médico Especialista en Medicina Familiar y Comunitaria del PAC de Culleredo (A Coruña)

Cad Aten Primaria
Año 2009
Volume 16
Páx. 247-247

CASO CLÍNICO

Mujer de 60 años, sin alergias medicamentosas y con antecedentes de histerectomía, coxartrosis y gonartrosis acude a la consulta porque desde hace 1 semana presenta en el primer dedo de la mano una formación sobreelevada, redondeada, de aspecto vascular, rojo brillante, de superficie lisa, friable, con un collarite descamativo periférico. Como otros antecedentes relata caída accidental hace aproximadamente un mes, con contusión costal.

PREGUNTAS

1. ¿Cuál sería el diagnóstico?
 - a) Nevus de Splitz.
 - b) Epitelioma espinocelular
 - c) Angioma tuberoso.
 - d) Granuloma piógeno.
2. ¿Qué tratamiento estaría indicado?
 - a) Exéresis quirúrgica.
 - b) Criocirugía.
 - c) Láser.
 - d) Electrocoagulación.
 - e) Todas.

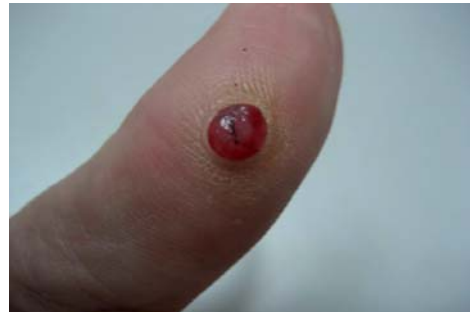

FIGURA 1

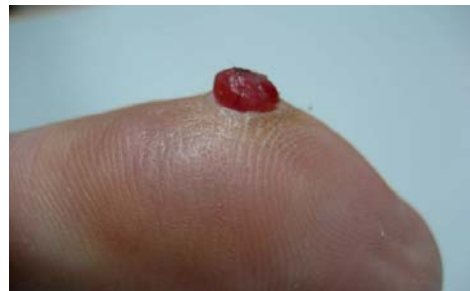

FIGURA 2

A vueltas con el sodio en la consulta diaria

Inés López Fernández

Médica Residente Medicina Familiar y Comunitaria. Centro Salud Matamá Vigo.

Almudena Blanco Río

Médica Residente Medicina Familiar y Comunitaria. Centro de Salud Matamá Vigo.

María Jesús Cobas Martínez

Médica Especialista en Medicina Familiar y Comunitaria. Centro de Salud Matamá Vigo.

Cad Aten Primaria
Año 2009
Volume 16
Páx. 248-248

Mujer de 86 años sin hábitos tóxicos. Antecedentes: HTA, insuficiencia mitral, bronquiectasias, anemia crónica. Tratamiento: Diltiazem 60, enalapril 5 y alprazolam 0,5.

Enfermedad actual

Paciente con los antecedentes señalados, que acude a consulta refiriendo nerviosismo, angustia vespertina e insomnio.

Exploración física

Constantes vitales normales, bien hidratada y coloreada piel en y mucosas. Eupneica. AC: soplo sistólico II/VI en foco mitral. AP: crepitantes basales. Abdomen normal. Miembros inferiores sin edemas. Expl. neurológica: Bradipsíquica, sin otras alteraciones en las funciones superiores ni datos de focalidad neurológica.

Pruebas complementarias

Hemograma: Hb: 10,6 mg/dl, Htco: 31,7%. Ferrocínética, folato y vit. B12 normales. Coagulación normal. Bioquímica normal salvo Na⁺: 130 mEq/L, VSG: 89. Proteinograma en suero: Normal. EKG: Ritmo

sinusal a 59 lpm sin alteraciones de interés. Rx tórax: Bronquiectasias basales sin datos de consolidación neumónica ni otra patología pleuropulmonar aguda.

Evolución

Ante los hallazgos bioquímicos se solicita nueva analítica enfocada en el estudio de la hiponatremia, cuyos resultados son: Na⁺: 124 mEq/L, K⁺: 4,8 mEq/L, ác. úrico: 3 mg/dl, Urea: 40mg/dl, Cr: 0,9 mg/dl. Función tiroidea y cortisol basal normales. Osmolaridad plasmática 265 mOsm/l (275-295), osmolaridad urinaria 259 mOsm/l (300-1300), Na⁺ orina 42 (elevado).

PREGUNTAS

¿Cuál es tu sospecha clínica?

- Potomanía.
- Nefropatía pierde sal.
- SIADH.
- Hipoaldosteronismo.

¿Cuál sería la actitud ante esta paciente?.

RESPUESTA AL CASO CLÍNICO MUJER DE 60 AÑOS CON LESIÓN EN PRIMER DEDO DE LA MANO

DIAGNÓSTICO

La lesión corresponde a un GRANULOMA PIOGENO también conocido como botriomicoma, granuloma telangiectásico o hemangioma capilar lobular.

EXPLICACIÓN FINAL

El granuloma piógeno es una proliferación vascular, benigna, formada por tejido de granulación de color rojo-violáceo que sangra con facilidad.

La etiología no está muy clara, aunque se relaciona con un origen bacteriano (estafilococo), que con frecuencia aparece después de un traumatismo menor. En el caso de esta paciente pudiera deberse a la caída accidental y a alguna erosión producida en el dedo. Algunos autores también lo han relacionado con la producción local excesiva de factores angiogénos tumorales y con el consumo de isotretinoína.

Otra teoría sugiere que el desencadenante de la proliferación vascular podría ser el estímulo reparativo de una trombosis vascular.

Clínicamente suele manifestarse como una neoformación, normalmente única, sesil, esférica y pedunculada, de tamaño de 0,5 a 1 cm de diámetro, de consistencia blanda y que sangra con facilidad, por lo que en ocasiones se ve cubierta por una costra hemática. Un dato clínico muy típico, aunque no constante, es la presencia de un collarite epidérmico rodeando la base de la lesión pedunculada. Suele

localizarse en los dedos y regiones periungueales de las manos y los pies, y también en los labios y la lengua. Raramente se han descrito granulomas piógenos satélites alrededor de otro primario central.

La evolución es crónica y asintomática.

Histológicamente se caracteriza por una proliferación de vasos capilares delimitados por un collarite epidérmico. Suele existir un infiltrado inflamatorio de neutrófilos y mononucleares.

El diagnóstico diferencial, debe de realizarse con el nevus de Splitz, el epitelioma espinocelular y el angioma tuberoso.

El tratamiento consiste en la electrofulguración y curetaje o la exéresis quirúrgica. Presenta una recidiva del 6%. También está indicada la criocirugía y el tratamiento con láser.

BIBLIOGRAFÍA

1. Hemangiomas cutáneos. Análisis clínico-patológico con especial énfasis en nuevos hallazgos microscópicos. Guillermo Solís Ledesma, Luis Miguel Moreno López, Jorge Peniche Rosado, Patricia Mercadillo Pérez. Med Cutan Iber Lat Am 2006;34(5):208-215
2. Dermatitis infantiles en la consulta de Dermatología de un hospital general universitario en España. J.M. Casanova, V. Sanmartín, X. Soria, M. Baradad, R.M. Martí y A. Font. Actas Dermosifiliogr. 2008;99:111-8
3. Dermatología: Atlas, diagnóstico y tratamiento. Roberto Arenas. McGraw-Hill Interamericana. 2005; 85:324-325.
4. Granuloma piógeno recidivante con múltiples lesiones satélites. Velez A, Fuente C, Belinchón I. Actas Derma Sif 1990; 81:29
5. Dermatología en la práctica clínica. Fonseca Capdevila, Eduardo. Aula Médica E.

RESPUESTA AL CASO CLÍNICO A VUELTAS CON EL SODIO EN LA CONSULTA DIARIA

El diagnóstico es SIADH (Síndrome de secreción inadecuada de ADH).

La actitud ante esta paciente fue suspender IECAs, restricción hídrica (800-1000 ml/día) y posteriormente se derivó al Servicio de Geriatría para estudio etiológico del SIADH.

DISCUSIÓN DEL CASO:

INTRODUCCIÓN: La hiponatremia es el trastorno electrolítico más frecuente en la práctica clínica. Los ancianos, particularmente las mujeres constituyen el principal grupo de riesgo para desarrollarla. En el presente artículo se exponen las claves para realizar de forma sencilla el diagnóstico diferencial de la hiponatremia y en especial del SIADH.

La hiponatremia se define con la concentración plasmática de sodio < 135 mEq/L y suele indicar un estado hipotónico. ETIOLOGÍA: Las causas de hiponatremia son:

1. Seudohiponatremia.
 - a. Cursan con osmolalidad plasmática normal: Hiperlipemia, hiperproteinemia, irrigación vesical.
 - b. Cursan con osmolalidad plasmática elevada: Hiperglucemia, manitol.
2. Hiponatremia hipoosmolal.
 - a. Pérdida de sodio: Pérdidas cutáneas (sudoración, quemaduras), pérdidas GI (vómitos, sondas, fistula, diarrea), pérdidas renales (diuréticos, diuresis osmótica, necrosis tubular aguda, nefropatía pierde sal, hipoadosteronismo).
 - b. Incremento de agua: Polidipsia primaria, potomanía de cerveza, SIADH, déficit glucocorticoides, hipotiroidismo, insuficiencia renal crónica.
 - c. Incremento de sodio y agua: ICC, cirrosis, síndrome nefrótico.

CLÍNICA: La intensidad de la hiponatremia guarda relación con la gravedad del trastorno subyacente y es un factor importante para el pronóstico. Así, la clínica depende del grado de severidad y de la rapidez de instauración, de modo que los síntomas más graves aparecen cuando se instaura de forma aguda (menos de 48 h). Estos síntomas son fundamentalmente neurológicos y secundarios a edema cerebral. En función del grado de hiponatremia podemos distinguir los siguientes síntomas:

1. Hiponatremia leve (130-125 meq/l): Ausencia de síntomas o bien anorexia, dificultad para concentrarse, cefalea, dolores musculares.
2. Hiponatremia moderada (125-115 meq/l): Náuseas, confusión, letargia, cambios de personalidad.
3. Hiponatremia severa (<115meq/l): Convulsiones y coma.

DIAGNÓSTICO: La hiponatremia no es una enfermedad sino una manifestación de distintos trastornos. Hay que averiguar la causa mediante la anamnesis y la exploración física detalladas: historia de pérdida de líquidos (vómitos, diarrea, tratamiento diurético, sudoración excesiva, cirugía reciente) y signos de depleción o exceso de volumen (medición de TA, pulso, turgencia de la piel, distensión venosa yugular y presencia de edemas). Además, hay 3 variables de laboratorio que proporcionan y permiten "restringir" el diagnóstico

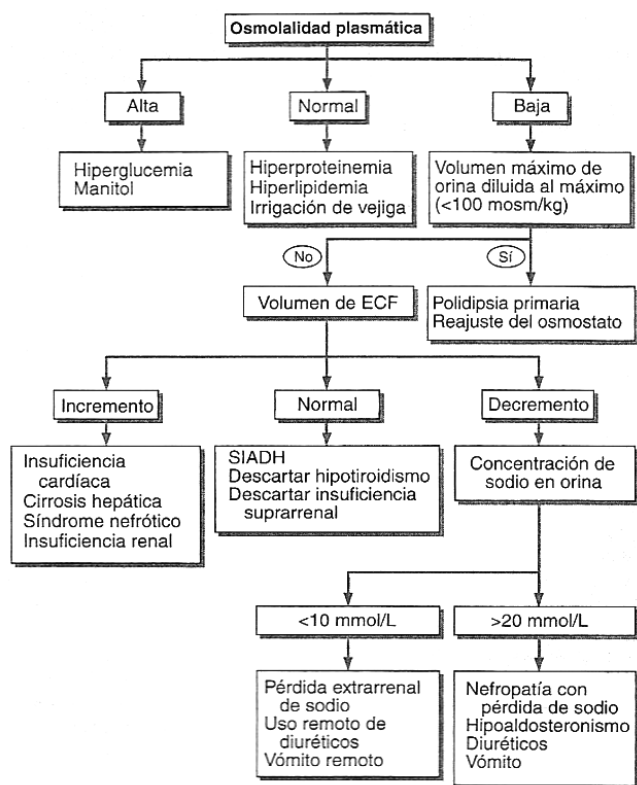


FIGURA 1

Algoritmo diagnóstico de hiponatremia.

diferencial de la hiponatremia: a) osmolaridad plasmática, b) osmolaridad urinaria y c) concentración de Na⁺ en orina. FIGURA 1.

TRATAMIENTO: Los objetivos del tratamiento son: elevar la concentración plasmática de sodio y corregir el trastorno primario. Antes de iniciar el tratamiento debemos comparar el riesgo de la hiponatremia en sí con el riesgo que supone corregirla, así como decidir el ritmo al que queremos corregirla, ya que una corrección demasiado rápida puede originar un síndrome de mielinosis pontina (parálisis flácida, disartria, disfagia). Así, se procederá de la siguiente manera:

- a) Pacientes asintomáticos:
 - La hiponatremia leve no exige tratamiento corrector; si es moderada y el paciente está hipovolémico se infundirá una solución salina isotónica, si toma diuréticos se suspenderán, si presenta SIADH se iniciará restricción hídrica (< 1L/día).
- b) Pacientes sintomáticos:
 - Si hiponatremia aguda o intensa: Se corrige con solución hipertónica (3%) y un diurético de asa. El ritmo de corrección será de 25 meq/l en las primeras 48 horas y el objetivo debe ser alcanzar los 125 meq/l y que cedan las convulsiones. La concentración sérica de Na⁺ se monitorizará cada 3 horas hasta normalización.
 - En caso de hiponatremia crónica: el ritmo de corrección será más lento, por mayor riesgo de mielinosis central pontina.

HIPONATREMIA SECUNDARIA A SIADH:

El SIADH se debe al aumento en la secreción o actividad de la ADH (los osmorreceptores encargados de estimular a las neuronas hipotalámicas secretoras de ADH están sobrepasadas por el exceso ADH (fundamentalmente ectópica) que no es apropiado para la homeostasis) FIGURA 2.

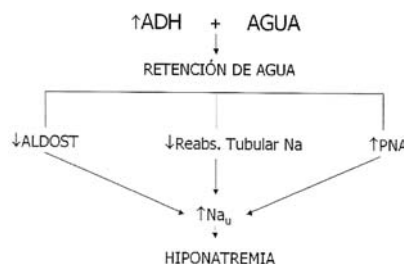


FIGURA 2

Fisiopatología de la hiponatremia en el SIADH.

Se caracteriza por hiponatremia hipoosmótica que cursa con euolemia, sin edemas, orina inapropiadamente concentrada (Osm orina > 100 meq/l), excesiva natriuresis (Na⁺ urinario > 20 meq/l), ácido úrico, urea y creatinina normal-bajas. Las funciones renal, cardíaca, tiroidea, hepática y adrenal son normales. Es característica la respuesta terapéutica a restricción hídrica.

Las causas de SIADH son:

- Neoplasias: Cáncer de pulmón de células pequeñas (75% de los tumores relacionados con el SIADH), cabeza y cuello, páncreas, duodeno, vejiga, ovario, linfomas.
- Enfermedades del SNC: Vasculares, tumores, traumas, infecciones, malformaciones congénitas.
- Enfermedades pulmonares: Neumonía, tuberculosis, absesos, bronquiectasias, asma.
- Hipotiroidismo, insuficiencia suprarrenal.
- Fármacos: ciclofosfamida, clorpropamida, carbamazepina, vincristina, cisplatino, antidepresivos, amiodarona, ciprofloxacino, morfina, diuréticos, IECAs.
- Otros: VIH, ventilación mecánica, idiopática.

La mayoría de los pacientes están asintomáticos. Las pruebas de laboratorio son útiles para el diagnóstico precoz. El tratamiento se basa en tratar la causa y corregir la hiponatremia. En los tumores, la

regresión del tumor se relaciona con la resolución del SIADH. Para la corrección de la hiponatremia se sigue el esquema expuesto anteriormente. Si el SIADH es crónico la hiponatremia puede solucionarse con demeclociclina, 150-300 mg 3-4 veces al día o con fludocortisona, 0,05-0,2 mg cada 12 horas. Los efectos comienzan a apreciarse a las 2 semanas de iniciar el tratamiento.

BIBLIOGRAFÍA

- 1- Harrison: Principios de Medicina Interna. 16ª ed. Mc Graw Hill Panamericana, 2005; 47:325-328.
- 2- Martín Zurro A, Cano Pérez JF. Atención Primaria: conceptos, organización y práctica clínica. 6ª ed. Elsevier, 2008.
- 3- Miller M. Syndrome of excess antidiuretic hormone release. Crit. Care Clin. 2001; 17:11-23.
- 4- Horacio J, Androgué MD, Nicolaoss E, Madias MD. Hyponatremia. NEJM 2000; 342: 1581-1589.
- 5- McDonnell AM. Syndrome of inappropriate secretion of antidiuretic hormone in malignancy. Semin. Oncol. Nurs. 1999; 15: 160-167.



Área Sistema Nervioso Central



Días y más días de
rutina, dulce rutina

→ El **único antidepresivo que ha demostrado** reducir significativamente las recurrencias **durante dos años de tratamiento de mantenimiento** gracias a una **remisión sostenida**¹.

→ **Menor potencial de interacciones** que con otros antidepresivos gracias a su **menor unión de proteínas plasmáticas**²⁻⁹.

Indicaciones Terapéuticas²

- Tratamiento de la depresión.
- Prevención de las recaídas y recurrencias.
- Trastorno de Ansiedad Generalizada.
- Trastorno de Ansiedad Social.

