"Tumor Fantasma" hiliar derecho

Cristina Pérez López
Médico de Familia. Servicio de Urgencias CHOU. Ourense

Alberto Núñez Touceda
Médico de Familia. Servicio de Urgencias CHOU. Ourense

Sandra Rodríguez Trigo
Médico de Familia. Servicio de Urgencias CHOU. Ourense

Cad Aten Primaria
Año 2007
Volumen 14
Pág. 202-203

Varón de 72 años, con antecedentes de hidrocele izquierdo, dislipemia, asma bronquial y trastorno depresivo mayor recurrente a tratamiento con pravastatina, fluticasona inhalada, ácido valproico, clomipramina y venlafaxina. Sin hábitos tóxicos, ni alergias medicamentosas conocidas.

El paciente acudió al Servicio de Urgencias por referir disnea progresiva en los últimos tres meses hasta hacerse de reposo, con ortopnea de dos almohadas y disnea paroxística nocturna. Asimismo episodios de dolor torácico de escasa duración y de carácter no diario, ni claramente relacionado con los esfuerzos. Presentaba tos no productiva. No refería mareo, síncopes, palpitaciones, ni otra sintomatología cardiovascular a destacar.

En la exploración física, la auscultación cardíaca revelaba un soplo sistólico con cola diastólica y la auscultación pulmonar una ligera abolición del murmullo vesicular en base derecha con crepitantes bibasales y murmullo vesicular conservado en el resto de los campos. El hemograma, la bioquímica y la coagulación estaban en el rango de la normalidad, así como la gasometría arterial basal. El electrocardiograma mostraba un ritmo sinusal a una frecuencia de 70 lpm, con datos de hipertrofia ventricular izquierda.

En la radiografía simple de tórax realizada en urgencias (figura 1) se percibía un aumento de la silueta cardiopericárdica, elongación de aorta torácica descendente y botón aórtico prominente; con oclusión de ambos senos costofrénicos e imagen de sombra redondeada en base de hilio derecho de bordes nítidos "tumor fantasma", sugestivo de líquido en cápsula a nivel de cisura menor.

Con el juicio diagnóstico de Insuficiencia Cardíaca Congestiva ingresó en el Servicio de Cardiología en dónde se le realizaron nuevos análisis de sangre, un eco-cardiograma y estudio hemodinámico y coronariográfico objetivándose insuficiencia aórtica moderada no subsidiaria en ese momento de cirugía, pero sujeta a controles periódicos. Se le realizó una radiografía de tórax (figura 2) de control 20

FIGURA 1

Radiografía de tórax en proyección PA al ingreso del paciente, objetivándose el "Tumor Fantasma" en la base del hilio derecho.

FIGURA 2

Radiografía de tórax (PA) tras tratamiento diurético, apreciándose la resolución del proceso.

días después de la primera y tras tratamiento diurético, visualizándose una evolución radiológica muy favorable, permaneciendo una mínima cantidad de líquido a nivel de la cisura menor de hemitórax derecho con importante disminución del derrame pleural bilateral persistiendo sólo en ese momento derrame pleural en el lado derecho.

DISCUSIÓN

El "tumor fantasma" radiológico que presentamos en el caso, nos plantea el diagnóstico diferencial con un nódulo pulmonar solitario (NPS). Se denomina así a cualquier lesión intrapulmonar, redondeada u ovalada, cuyo tamaño no supera los tres[1] o cuatro[2] centímetros (cm). Si supera esta magnitud se consideran masa.

Son muchos los procesos que se pueden manifestar como NPS (inflamatorios, tumorales, vasculares, inhalatorios y anomalías del desarrollo).

Es fundamental para su aproximación diagnóstica la correlación con la clínica.

Destacar por orden de frecuencia: el granuloma (40%), el carcinoma pulmonar y los procesos metastáticos.

Se deben valorar una serie de características radiológicas ante un NPS:

Calcificación: si se presentan calcificaciones de forma global, central, de aspecto laminado y concéntrico (más típico en granulomas o hamartomas) o con distribución en grumoso en "palomitas de maíz" (indicativo de hamartoma con calcificación del componente cartilaginoso) sugieren benignidad. Por el contrario, las calcificaciones que pueden indicar malignidad están situadas excéntricamente, siendo distróficas o amorfas.

Cavitación: generalmente debidas a procesos inflamatorios, isquémicos o tumorales. El grosor de su pared y las características de su margen interno, son los datos más favorables.

Definición de los bordes: un contorno nítido y liso no presupone benignidad, aproximadamente el 15% de los carcinomas muestran este borde. Por el contrario los bordes espiculados o lobulados, aunque no son un signo definitivo de malignidad, son altamente sospechosos.

Estabilidad: las lesiones benignas habitualmente tienen un tiempo de duplicación menor de un mes o mayor de dos años. Para ello es sumamente útil el disponer de radiografías previas.

Lobulación y umbilicación: indicativo de la diferente velocidad de crecimiento de unas zonas del nódulo con respecto a otras. Aunque es frecuente en carcinomas, su utilidad real es muy relativa.

Localización: procesos como la tuberculosis, carcinomas y sarcoidosis tienden a localizarse en lóbulos superiores, mientras las metástasis y los infartos se ubican preferentemente en los inferiores.

Tamaño: tomado de forma aislada, no es un dato fiable para sugerir benignidad o malignidad. Inicialmente, si es mayor de 3 cm se considera maligno y entre 1.5 cm y 2 cm indeterminado.

Satelitismo: pequeños nódulos, generalmente de alta densidad, próximos a la lesión intrapulmonar. Suelen ser indicativos de benignidad.

De estas características radiológicas, sólo dos indican benignidad muy probable: la estabilidad durante más de dos años y la presencia de calcificaciones benignas. El resto, tienen utilidad si se valoran conjuntamente. Estas características se valoran mejor con la TAC. En cualquier nódulo que no cumpla los requisitos de benignidad debe realizarse TAC, que valora con mayor precisión las características semiológicas revisadas y es, a su vez, el método óptimo de estadificación en caso de proceso maligno[3].

BIBLIOGRAFÍA

1- Lawrence R. Goodman, M.D., F.A.C.R. Felson. Principios de radiología torácica. Un texto programado. Segunda Edición. Mc Graw Hill-Interamericana; 2002.

2- Fernández Cruz J, Moreno Cayetano I. Radiología elemental del tórax. Barcelona (España): Caducedo Multimedia; 2004.

3- Bayo Berzosa A, Sánchez Hernández I, Melero Moreno C. Guía práctica de radiología de tórax para Atención Primaria. Madrid (España): Adalia farma; 2005.

Un tipo de mareo "Especial"

Roberto Chillón Arce
Médico de Familia. Servicio de Urxencias Hospital do Meixoeiro. VIGO

Cad Aten Primaria
Año 2007
Volumen 14
Pág. 204-204

Varón de 53 anos, sen hábitos tóxicos reseñables, só con antecedentes de epilepsia tratada con trileptal 300 (dende fai 2 anos). Acude a urxencias por episodio no traballo de mareo, con hipersudoración, desorientación, temblores e sintomatoloxía vexetativa. O paciente na anamnesis dirixida refire hiperfaxia e facilidad de gañar peso nos últimos meses. A familia refire que en 2 ocasions anteriores sufriu crisis convulsivas. A exploración física é normal salvo un bocio grado 3, obxetívase unha glucemia de 27 a chegada e posteriormente de 60 tras administración de glucagón.

¿Cal dos seguintes diagnósticos consideras máis axeitado?

1.- Crisis comiciais en relación con Epilepsia.
2.- Tirotoxicose.
3.- Insulinoma pancreático con neuroglucopenia.
4.- Síncope Vasovagal.

¿Cal sería a proba/s máis específica para facer o diagnóstico diferencial?

1.- TAC TORACO - ABDOMINAL
2.- Determinación dos niveis de carbamazepina en sangue.
3.- Determinación dos niveis de pro-insulina e péptido C.
4.- TAC CRANEAL.
5.- 1 E 3 CORRECTA.

Traumatismo facial en varón de 19 años

Ana M.ª Balado López
Médico Adjunto del Servicio de Urgencias del Hospital Arquitecto Marcide

Lourdes Purriños Orgeira
Médico Adjunto del Servicio de Urgencias del Hospital Arquitecto Marcide

M.ª José Bello Peón
Médico Adjunto del Servicio de Radiología del Hospital Arquitecto Marcide

Cad Aten Primaria
Año 2007
Volumen 14
Pág. 205-205

Se trata de un varón de 19 años, sin antecedentes de interés, que acude a consulta por un traumatismo facial tras haber sufrido una agresión en una riña callejera. El paciente no recuerda el mecanismo de la lesión porque estaba bajo los efectos del alcohol.

En la exploración, se aprecia edema bipalpebral izquierdo. A la palpación local se constata crepitación. No presenta alteración de la sensibilidad en territorio orbitario ni dolor a palpación en el reborde orbitario súpero-externo ni en arbotante máxilo-malar. Las pupilas son isocóricas y normorreactivas. No es posible valorar los pares óculo-motores ni la presencia de diplopia debido al gran edema. Se realiza una radiografía simple de cráneo, observándose la siguiente imagen:

¿Cuál es tu sospecha diagnóstica?. ¿Pedirías alguna otra prueba complementaria para confirmarlo?

FIGURA 1

Cad Aten Primaria
Año 2007
Volumen 14
Pág. 206-206

Lesiones cutáneas en mujer de 30 años

Ana M.ª Balado López
Médico Adjunto del Servicio de Urgencias del Hospital Arquitecto Marcide

Francisco Javier Rascado Sedes
Médico Adjunto del Servicio de Urgencias del Hospital Arquitecto Marcide

M.ª José Bello Peón
Médico Adjunto del Servicio de Radiología del Hospital Arquitecto Marcide

M.ª Pilar López-Sastre Núñez
DUE del Servicio de Urgencias del Hospital Arquitecto Marcide

Se trata de una paciente de 30 años con antecedentes personales de hipotiroidismo, que acude a su médico de familia por presentar lesiones cutáneas dolorosas en ambas piernas de varios días de evolución. Las lesiones son nodulares, localizadas en región pretibial, bilaterales y simétricas. Ante sospecha de eritema nodoso, se inicia el estudio rutinario. La analítica general es normal. En la radiografia de tórax, se observa la siguiente imagen:

¿Cuál es tu sospecha clínica?

FIGURA 1

FIGURA 2

RESPOSTA CASO CLÍNICO
UN TIPO DE MAREO "ESPECIAL"

Trátase dun paciente con hipoglucemias espontáneas con sintomatología de neuroglucopenia, no que durante as crises de hipoglucemias obxetívanse cifras elevadas e non suprimidas de INSULINA E PÉPTIDO C, confirmándose a sospeita diagnóstica de INSULINOMA PANCREÁTICO, co achado dun nódulo pancreático de 2 cm. Por médio dun TAC TORACO-ABDOMINAL.

As supostas crisis comiciais eran xa períodos de hipoglucemias inda que recuperaba pronto tralo reposo e a inxesta de algún tipo de medicación. O paciente foi trasladado ó servicio de Cirurxía no que se extirpou o nódulo e evolucionou favorablemente ata o alta.

REVISIÓN

O INSULINOMA é un tumor de páncreas, cunha incidencia de 1 caso por millón de habitantes. O 90% son solitarios e benignos, soamente se da un diagnóstico de malignidade cando se observa metástase ou invasión local máis alá do parénquima pancreático. Dáse sobre todo en mulleres (60%) entre os 40 e 50 anos.

O diagnóstico principal e diferencial realízase ca proba do xexún prolongado e cunha proba de supresión de péptido C onde se presentan cifras aumentadas a diferencia de unha hipoglucemia facticia provocada por Insulina externa ou sulfonilureas donde se atopa normal ou descendidas as cifras. Compleméntase o diagnóstico coa solicitude de TAC ou RMN ABDOMINAL.

O tratamento principal é quirúrxico, coa enucleación nos casos de insulinomas benignos e localizados ou con pancreatoduodenectomía nos casos máis graves. Existe tamén tratamento médico con eficacia dudosa a base de Diazóxido v.o e octreótido s.c.

BIBLIOGRAFÍA

1.- Manual 12 de Octubre de Diagnóstico y terapéutica Médica (5ª edición).

2.- Harrison 14 th EDITION Principios de Medicina Interna.

3.- Endocrinología (Metabolismo y Cirugía Endocrina). R.Cué. 2002

4.- Farreras y Roztman.

RESPUESTA CASO CLÍNICO
TRAUMATISMO FACIAL EN VARÓN DE 19 AÑOS

En la radiografía simple se aprecia un área radiolucente en forma de semiluna ocupando el tercio superior de la órbita izquierda, el llamado "signo de la ceja", en relación con enfisema intraorbitario. No se ven zonas de discontinuidad o desplazamientos óseos indicativos de fractura.

Con sospecha de fractura orbitaria se solicita TAC, que confirma la presencia del enfisema subcutáneo y demuestra la fractura de la pared medial de la órbita con hemorragia en las celdillas etmoidales anteriores.

FIGURA 1

COMENTARIO

Las fracturas orbitarias se pueden producir por dos mecanismos:

- Traumatismo directo al reborde orbitario.
- Traumatismo indirecto en el globo ocular con objeto romo, ocasionando expansión de los contenidos orbitarios y, como consecuencia del aumento de la presión intraorbitaria, fractura de la pared ósea más débil (generalmente piso o pared medial).

Existen cuatro hallazgos clínicos que sugieren el diagnóstico:

1. Enoftalmos o hundimiento del globo ocular, cuando una gran sección de la órbita sufre rotura.
2. Anestesia infraorbitaria, por lesión del nervio infraorbitario (contusión directa o compresión entre fragmentos óseos).
3. Diplopia (sobre todo con la mirada hacia arriba), por lesión del músculo recto inferior (lesión muscular directa o atrapamiento) o por lesión del III par.
4. Deformidad escalonada sobre el reborde infraorbitario. El enfisema subcutáneo orbitario es patognomónico de fractura en seno paranasal o cavidad nasal.

Ante un traumatismo orbitario está indicada la realización de una radiografía simple: la proyección de Caldwell (órbita AP) permite la mejor valoración de la pared medial, pósteromedial y del techo de orbitario, mientras que la proyección de Waters (occípito-mentoniana), la pared ínferomedial y del suelo orbitario.

Una radiografía normal descarta fracturas clínicamente importantes (pueden no verse fracturas <1cm no desplazadas, sin repercusión clínica).

Los signos radiológicos de fractura son los siguientes:

- directos: discontinuidad o desplazamientos óseos

- indirectos:
  - aumento de las partes blandas adyacentes al anillo orbitario inferior
  - opacificación del seno maxilar y/o de las celdillas etmoidales ± nivel aire-líquido
  - enfisema infraorbitario o subcutáneo en la mejilla
  - herniación de tejidos blandos infraorbitarios en el seno maxilar

En caso de que exista alguno de estos signos está indicado completar el estudio con TAC.

Este estudio puede ser el primero a realizar en ambiente hospitalario ante una sospecha clínica importante o si hay alteraciones clínicas que requieran cirugía urgente (ej: sospecha de atropamiento muscular, enoftalmos agudo), aunque esto sería raro con una radiografía normal.

BIBLIOGRAFÍA

1. Som PM, Brandwein MS, Facial fractures and postoperative findings. En Son Pm Curtin HD editors. Head and Neck Imaging. 4º edición. Mosby; 2003 . Pag 389-97.
2. Huey-jen L, Mohamed J. CT of orbital trauma. Emergency Radiology (2004) 10; 168-172.
3. Castelnouvo P, Mauri S. Spontanueous compressive orbital emphysema or rhinogenic origin. Eur Arch Otorhinolaryngol (200) 257: 533-536.
4. Kin H, Ahn K. The usefulness of orbital lines in detecting blow-out fracture on plain radiography. The British Journal of Radilogy, 73 (2000), 1265-1269.
5. Tintinalli J. Medicina de urgencias. Mac Graw Hill. Traumatismo Maxilo-Facial.1896-1905.

RESPUESTA CASO CLÍNICO
LESIONES CUTÁNEAS EN MUJER DE 30 AÑOS

La radiografía de tórax revela la presencia de adenopatías hiliares bilaterales y mediastínicas. Ambos hilios pulmonares están aumentados de tamaño de forma simétrica y tienen un contorno externo lobulado típico en el agrandamiento hiliar debido a la presencia de adenopatías. El borramiento de la banda traqueal derecha demuestra el crecimiento de los ganglios paratraqueales, mientras que el borde convexo anormal de la reflexión mediastínica de la ventana aortopulmonar evidencia el agrandamiento de los ganglios aortopulmonares. El parénquima pulmonar presenta un aspecto radiológico normal. Estos hallazgos son compatibles con sarcoidosis.

FIGURA 1

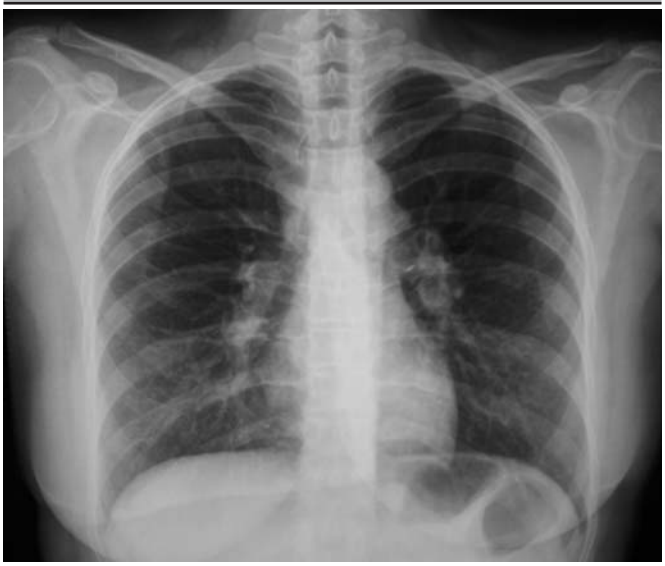

El eritema nodoso es una paniculitis septal sin vasculitis, caracterizado por la aparición de nódulos cutáneos inflamatorios, bilaterales y simétricos, dolorosos, en número y tamaño variable. Se localizan preferentemente en áreas pretibiales.

Puede asociarse a síntomas sistémicos, como malestar general, fiebre, astenia, poliartralgias…

FIGURA 3

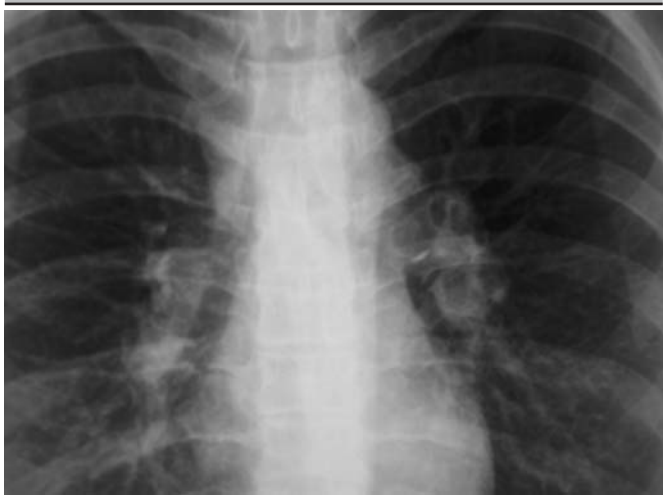

La edad más frecuente de aparición es entre los 15 y 30 años, con predominio en el sexo femenino.

Su etiología puede ser:

- Infecciosa: estreptococo y M.Tuberculosis son los gérmenes más frecuentes
- No infecciosa: fármacos (anticonceptivos orales, salicilatos, barbitúricos, penicilina, codeína…), colagenosis (lupus, panarteritis nodosa…), neoplasias (linfoma, leucemia), Enfermedad inflamatoria intestinal, sarcoidosis, gestación, otras (síndrome de Sweet, enfermedad de Behçet, síndrome de Reiter)

La resolución de las lesiones se produce tras 1-6 semanas, generalmente sin cicatriz residual. Es típico el carácter recidivante del cuadro. El diagnóstico del eritema nodoso se realiza en base a los datos clínicos porque las manifestaciones son bastante típicas. En caso de duda se recurre a la biopsia. Las pruebas complementarias a solicitar en una consulta de atención primaria serán aquellas que descarten las causas más frecuentes: hemograma, bioquímica, orina (calciuria), Mantoux, test de embarazo, radiografía de tórax, serologías (ASLO),ECA…

En caso de eritema nodoso con radiología normal, se recomienda repetir el estudio radiológico al mes.

El tratamiento es sintomático, basado en reposo y AINES orales.

La sarcoidosis es una enfermedad crónica multisistémica que se caracteriza por la acumulación de células inflamatorias en el tejido afectado, secundaria a una excesiva respuesta inmunitaria celular, formándose granulomas epitelioides no caseificantes, que son la lesión histológica típica.

Es más frecuente entre 20 y 40 años, en el sexo femenino y en la raza negra.

Es una enfermedad idiopática, aunque se cree que en su etiología están implicados diversos factores.

Puede afectarse cualquier órgano, pero el más frecuente es el pulmón. Otros son: piel, ganglios linfáticos, ojo… Existen 2 síndromes clínicos característicos de la sarcoidosis aguda, resultantes de la afectación de varios órganos:

- Síndrome de Löfgren: eritema nodoso, adenopatías hiliares bilaterales y artralgias.
- Síndrome de Heerfordt-Waldenström: fiebre, hinchazón parotídea, uveítis anterior y parálisis facial.

La presentación puede ser:

- Aguda o subaguda: en semanas, aparición de síntomas generales y respiratorios, o afectación extrapulmonar.
- Insidiosa: en meses, aparición de síntomas respiratorios sin síntomas constitucionales ni extratorácicos.

Algunos pacientes están asintomáticos y son diagnosticados casualmente por una radiografía de tórax rutinaria.

El diagnóstico de sarcoidosis requiere, además de clínica y radiología compatible, la demostración de granulomas típicos en la biopsia de algún órgano afectado. En atención primaria pueden ser útiles las siguientes pruebas:

- Laboratorio: puede haber anemia, linfopenia, trombocitopenia, aumento de VSG, aumento de ECA, hipercalcemia, hipercalciuria…

- Radiografía de tórax: el hallazgo más frecuente en la sarcoidosis es la presencia de adenopatías intratorácicas (75-85%), siendo muy característica la asociación entre adenopatías hiliares bilaterales y simétricas con adenopatías mediastínicas paratraqueales derechas y en la ventana aortopulmonar. De hecho, según algunos autores, este hallazgo en pacientes asintomáticos o con síntomas típicos del síndrome de Löfgren puede ser aceptado como diagnóstico de sarcoidosis.

  Sin embargo, este patrón radiológico también puede presentarse en pacientes con linfoma o leucemia linfática crónica (aunque las adenopatías mediastínicas tienden a localizarse en los grupos anterior y paratraqueal,y las adenopatías hiliares suelen ser unilaterales o asimétricas) o en pacientes con tumores metastáticos (especialmente de origen renal), por lo que es prudente obtener una biopsia para confirmación anatomopatológica.

  Con respecto a la afectación pulmonar es importante tener en cuenta que los pulmones pueden estar afectados en ausencia de una alteración demostrable en las pruebas de imagen, existiendo una pobre correlación entre los hallazgos radiológicos y la severidad de las alteraciones de la función pulmonar. Cuando se producen cambios radiológicos puede apreciarse un patrón reticulonodular bilateral y difuso (aunque a veces de predominio en los campos superiores), enfermedad alveolar con densidades multifocales confluentes mal definidas (que si están confinadas a las zonas apicales pueden simular tuberculosis postprimaria), o grandes nódulos, generalmente múltiples, que pueden simular enfermedad metastásica. En las fases tardías de la enfermedad se produce fibrosis pulmonar, de predominio en lóbulos superiores. Entre las manifestaciones muy poco frecuentes (más habituales en ancianos) se incluyen lesiones cavitadas, atelectasias, bullas, neumotórax espontáneo y derrame pleural (de hecho, el derramen pleural es tan poco frecuente en la sarcoidosis que su presencia en un paciente con adenopatías hiliares obliga a descartar otras enfermedades como carcinoma pulmonar, metástasis, linfoma o tuberculosis).

Ante la sospecha de sarcoidosis, ha de derivarse al paciente a la consulta especializada para confirmar el diagnóstico, estadiar la enfermedad y establecer el tratamiento apropiado.

Dos tercios de los pacientes presentan resolución espontánea, y el resto evolucionan crónicamente, ya sea de forma activa o con recidivas periódicas. Según el patrón radiológico, se pueden establecer 4 estadíos que van a determinar la evolución de la enfermedad:

Estadío	RX TX	Resolución espontánea
0	Normal	>50%
1	Adenopatías hiliares bilaterales sin alteraciones parenquimatosas	40-70%
2	Adenopatías hiliares bilaterales con infiltración parenquimatosa difusa	10-20%
3	Infiltración parenquimatosa difusa con escasas adenopatías hiliares o sin ellas	0-5%

Precisa tratamiento la sarcoidosis extratorácica y pulmonar en estadío 2-3 con síntomas moderados-graves o progresivos, o con cambios en la radiografía de tórax. No se trata la sarcoidosis en estadío 1.

El tratamiento se basa en la administración de corticoides orales (20-40 mgr de prednisona/d). La respuesta se evalúa tras 1-3 meses, de forma que si es positiva, se disminuye la dosis gradualmente hasta una dosis de mantenimiento de 5-10 mgr/d durante un mínimo de 12 meses. Existen 2 excepciones: el eritema nodoso (responde a AINES orales) y la afectación ocular leve (responde a corticoides tópicos).

BIBLIOGRAFÍA

- Balado López, Ana María. Sarcoidosis. Guías Clínicas de Fisterra.com. www.fisterra.com/guias2/sarcoidosis.asp
- Noguerol Casado, Mª José, Seco González, Amadeo. Eritema Nodoso. Guías Clínicas de Fisterra.com. www.fisterra.com/guias2/eritema nodoso.asp
- Wu JJ, Schiff KR. Sarcoidosis. Am Fam Physician. 2004 Jul 15;70(2):312-22.
- Nunes H, Soler P, Valeyre D. Pulmonary sarcoidosis. Allergy. 2005 May;60(5):565-82. Review.
- Paramothayan NS, Lasserson TJ, Jones PW. Corticosteroids for pulmonary sarcoidosis. Cochrane Database Syst Rev. 2005 Apr 18;(2):CD001114. Review.
- Chiles C. Imaging Features of Thoracic Sarcoidosis. Seminars in Roentgenology, Vol 37, No 1 (January), 2002: pp 82-93.
- Franquet T, Giménez A, Cáceres J, Nadal C. Imagin of Pulmonary-Cutaneous Disorders: Matching the Radilogic and Dermatologic Findings. Radiographics 1996; 16:855-869.